Mission de chirurgie Maxillo-faciale Pursat (Cambodge) janvier 17

Pour enfants du noma

Cas non opérés

Patient: SUN LY, 42 ans, femme

Diagnostic: Tumeur parotidienne gauche, avec récidive après 2 chirurgies. Deux anapaths faites: TB et TM?

Anesthésistes: Le Roux, Ait Aissa

IADE: Jurado IBODE: Moreau, Diakité

Opérateurs: Bénateau, Traoré, Pogn Sopheap

Indication: Devant l'absence de PF et l'absence d'envahissement cutané, TB à priori. Donc tumorectomie élargie conservatrice du nerf facial et reconstruction par lambeau musculo cutané de grand dorsal

Patient: SUN LY, 42 ans, femme

Opérée en 2016. Pièce envoyée à Caen. Tumeur carcinomateuse avec exérèse complète.
Revue en 2017 avec une tumeur de type adénome pléomorphe en controlatéral. TDM demandé qui montre une récidive controlatérale sans possibilité chirurgicale. Patiente prévenue par le Dr Samreth.

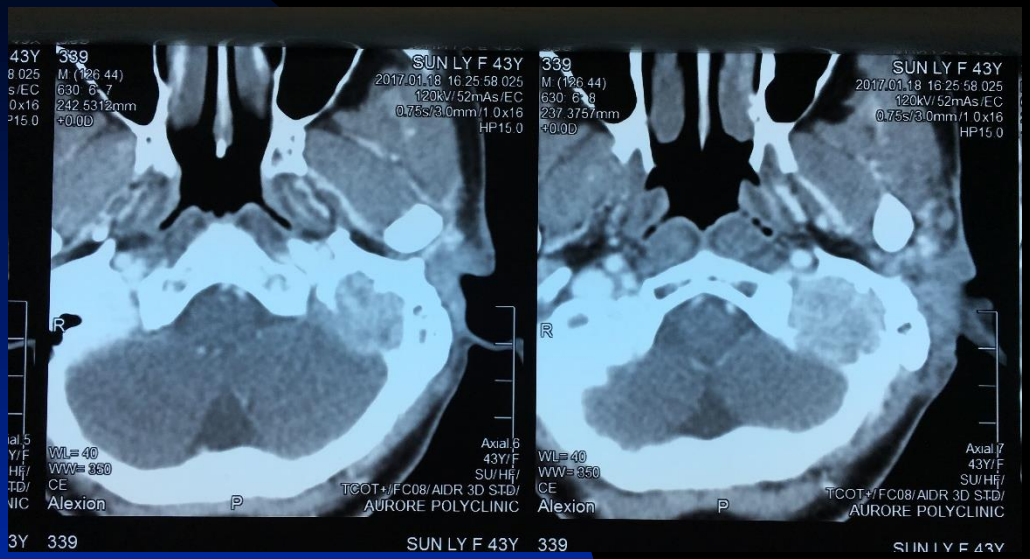

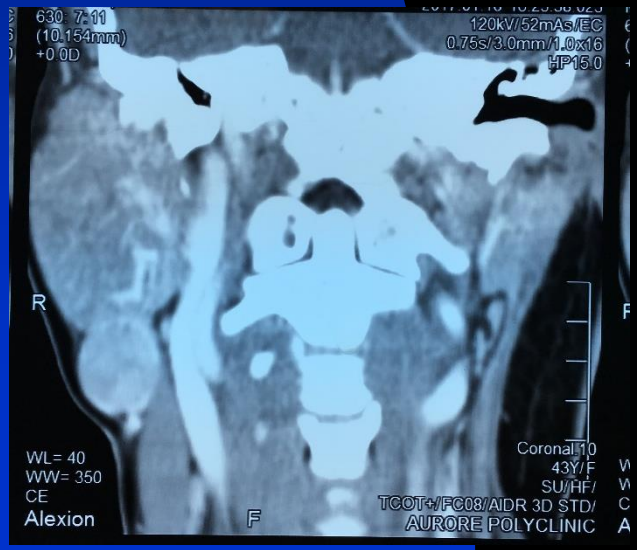

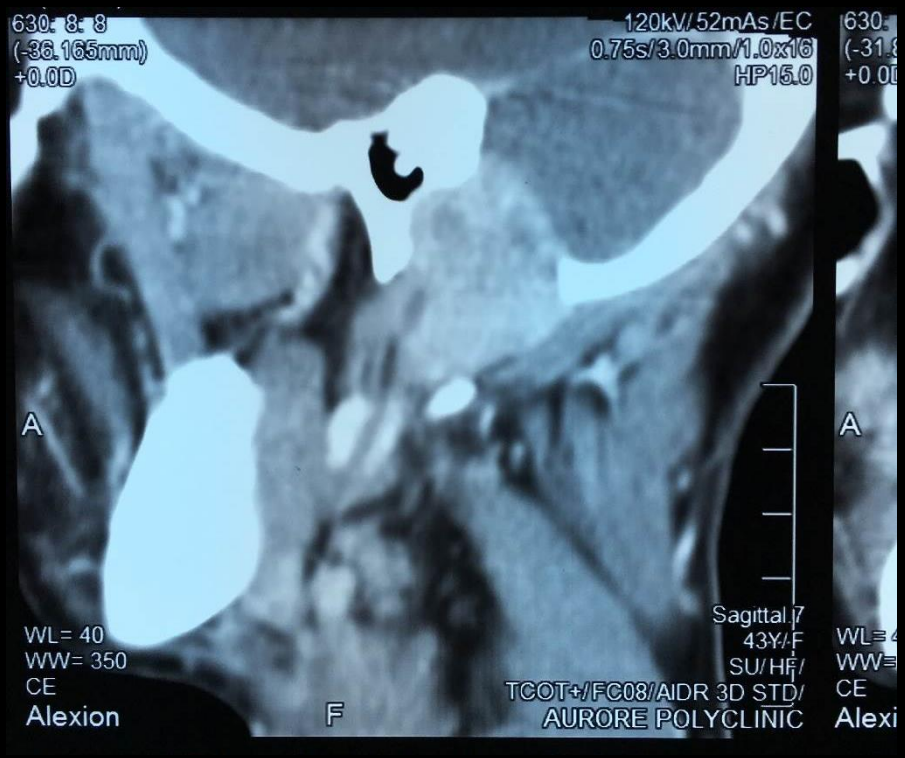

Patiente avec tumeur parotidienne gauche, carcinomateuse, avec envahissement de la loge amygdalienne en regard, dysphagie extrême et adénopathies bilatérales.
Tentatives de traitement par un tradipraticien

Cas opérés par H. Bénateau

11 patients sous AG + 2 comme aide avec Hamady
(5 fentes, 1 angiome, 3 seq de brûlures,
2 tumeurs parotidiennes, 1 ptosis, et des kystes digitaux)

Patient: MOUN Rasmey
Diagnostic: Fente labiale droite incomplète
Sous ALP
Opérateurs: Bénateau, Nara Leng
Excision du tissu situé au niveau de l'invagination labiale. Hémostase. Suture du plan musculaire puis de la muqueuse au Novosyn 5/0. Vaseline

Patient: HEAM Vaesna, 18 ans

Diagnostic: angiome veineux labial inférieur et angiome capillaire hémifacial G
Anesthésistes: Payre, Bellot
IADE: Clerc, Duret **IBODE:** Rouque, Le Brun **IDE:** Castre
Opérateurs: Bénateau, Vuthea Seng
Indication: Fente unilatérale totale Droite. Fermeture velopalatine, retouche labiale et extractions dentaires
CRO: sous AG,
1) incision sur les berges de la fente veloplatine après infiltration à la xylo adrénalinée. Incisions latérales du fait de la largeur de la fente. Décollement sous périosté. Décollement de la muqueuse nasale par rapport à la cloison nasale et par rapport à la lame palatine. Libération des muscles du voile. Fermeture plan par plan du voile puis fermeture en 2 plans au niveau de la fente palatine au Novosyn 5/0. Fermeture des incisions latérales au Novosyn 4/0.
2) extractions dentaires des dents de lait cariées 3) retouche labionarinaire avec enroulement du pied de l'aile selon Triaca.

Patient: HEAM Vaesna, 18 ans
Diagnostic: angiome veineux labial inférieur et angiome capillaire hémifacial G
Anesthésistes: Payre, Bellot
IADE: Clerc, Duret IBODE: Rouque, Le Brun IDE: Castre
Opérateurs: Bénateau, Vuthea Seng
Indication: Fente unilatérale totale Droite. Fermeture velopalatine, retouche labiale et extractions dentaires
CRO: sous AG,
1) incision sur les berges de la fente veloplatine après infiltration à la xylo adrénalinée. Incisions latérales du fait de la largeur de la fente. Décollement sous périosté. Décollement de la muqueuse nasale par rapport à la cloison nasale et par rapport à la lame palatine. Libération des muscles du voile. Fermeture plan par plan du voile puis fermeture en 2 plans au niveau de la fente palatine au Novosyn 5/0. Fermeture des incisions latérales au Novosyn 4/0.
2) extractions dentaires des dents de lait cariées 3) retouche labionarinaire avec enroulement du pied de l'aile selon Triaca.

J7 postop

Patient: SONN Dany

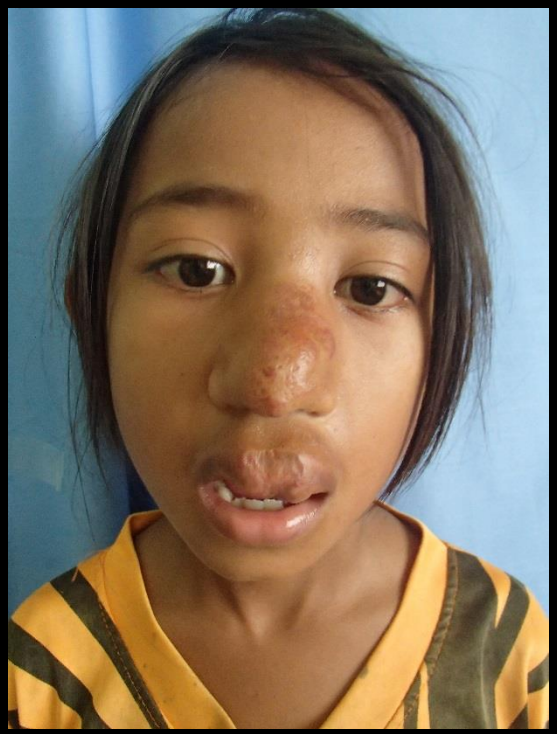

Préop 2016

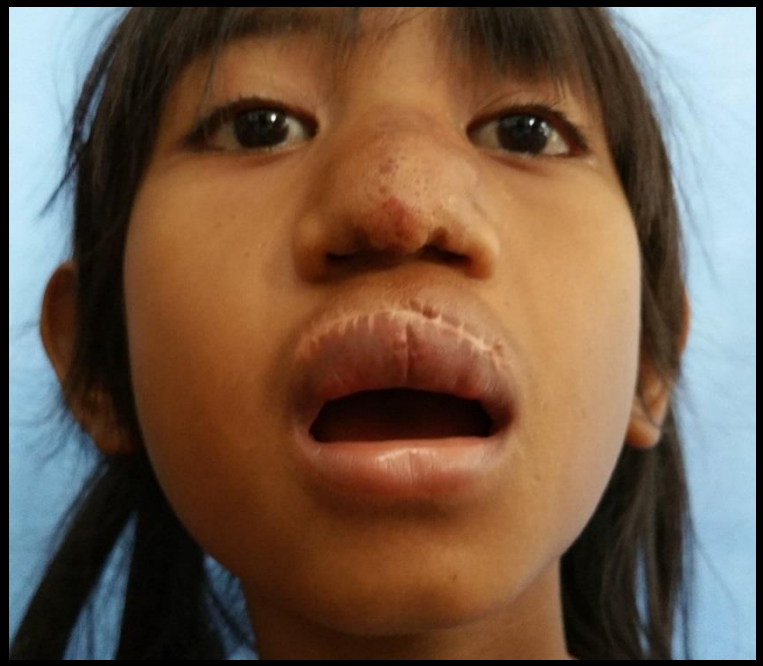

Préop 2017

Patient: SONN Dany
Diagnostic: angiome veineux labial inférieur et angiome capillaire hémifacial G
Anesthésistes: Payre, Bellot
IADE: Clerc, Duret IBODE: Rouque, Le Brun IDE: Castre
Opérateurs: Bénateau, Aymeric Maltezeanu, Nara Leng
Indication: retouche labiale et retouche nasale
CRO: sous AG,
1) Reprise de la cicatrice à la jonction cutanéo-muqueuse du fait d'une cicatrice en échelle de peroquet. On profite de cette incision pour désépaissir le vermillon et l'ensemble de la lèvre supérieure. Saignement et hémostase++. Fermeture au Novosyn 5/0 plan par plan, et surjet de Monosyn 5/0 pour la jonction cutanéo-muqueuse. Suture transfixiante sur silicone pour garder la lèvre fine.
2) Incision externe type Rethi. Décollement du lambeau superficiel sur toute la surface du nez. Hémostase ++. Affinage des zones latéronasales. On garde du tissu vascularisé qui est suturé en paletot sur la pointe. Fermeture par points séparés de Dafilon 5/0. Passage de points transfixiants sur silicone pour affiner l'arête nasale. A ôter dans une semaine.

Patient: SONN Dany
Diagnostic: angiome veineux labial inférieur et angiome capillaire hémifacial G
Anesthésistes: Payre, Bellot
IADE: Clerc, Duret IBODE: Rouque, Le Brun IDE: Castre
Opérateurs: Bénateau, Aymeric Maltezeanu, Nara Leng
Indication: retouche labiale et retouche nasale
CRO: sous AG,
1) Reprise de la cicatrice à la jonction cutanéo-muqueuse du fait d'une cicatrice en échelle de peroquet. On profite de cette incision pour désépaissir le vermillon et l'ensemble de la lèvre supérieure. Saignement et hémostase++. Fermeture au Novosyn 5/0 plan par plan, et surjet de Monosyn 5/0 pour la jonction cutanéo-muqueuse. Suture transfixiante sur silicone pour garder la lèvre fine.
2) Incision externe type Rethi. Décollement du lambeau superficiel sur toute la surface du nez. Hémostase ++. Affinage des zones latéronasales. On garde du tissu vascularisé qui est suturé en paletot sur la pointe. Fermeture par points séparés de Dafilon 5/0. Passage de points transfixiants sur silicone pour affiner l'arête nasale. A ôter dans une semaine.

Patient: SONN Dany
Diagnostic: angiome veineux labial inférieur et angiome capillaire hémifacial G
Anesthésistes: Payre, Bellot
IADE: Clerc, Duret IBODE: Rouque, Le Brun IDE: Castre
Opérateurs: Bénateau, Aymeric Maltezeanu, Nara Leng

J7 postop

Patient: SEAV Malene, 50 ans
Diagnostic: Séquelles de brûlures datant de 10 ans. Brûlures par flammes.

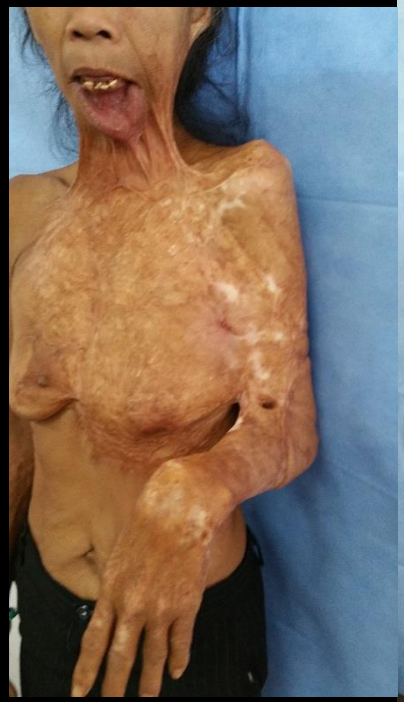

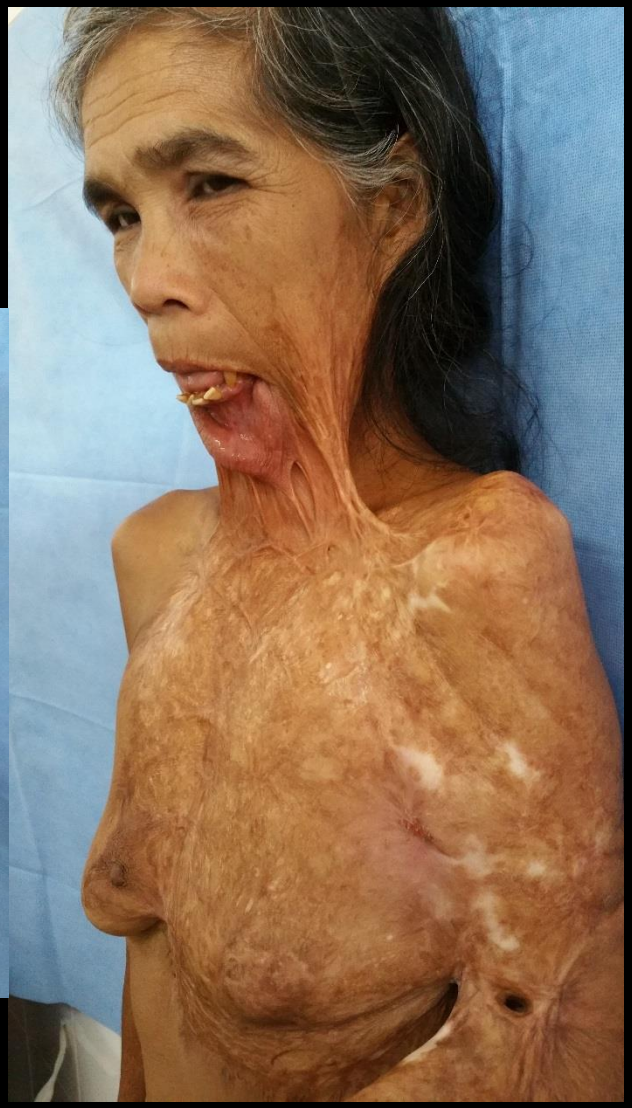

Patient: SEAV Malene, 50 ans
Diagnostic: Séquelles de brûlures datant de 10 ans. Brûlures par flammes.
Anesthésistes: Payre, Bellot
IADE: Clerc, Duret IBODE: Rouque, Le Brun IDE: Castre
Opérateurs: Bénateau, Vuthea Seng
Indication: Débridement et reconstruction à visée fonctionnelle et esthétique
CRO: sous AG,
Débridement mento sternal en gardant le maximum de peau cicatricielle. Libération progressive et récupération d'un angle cervico-mentonnier. Réalisation d'une commissuroplastie gauche. Prélèvement d'une greffe totale par réalisation d'une abdominoplastie à minima. Fermeture du prélèvement abdominal plan par plan, sur un Redon aspiratif. Cette greffe est dégraissée, perforée, puis fixée en sous-mentonnier à droite, et au niveau de l'angle cervico-mentonnier. Prélèvement d'une GPM au dermatome électrique du Pr Mok, perforée et fixée par agrafes dans la partie basse du cou. Pansement gras.

Patient: SEAV Malene, 50 ans
Diagnostic: Séquelles de brûlures datant de 10 ans. Brûlures par flammes.

J7 postop

Patient: HAI Dany, 8 mois
Diagnostic: Fente unilatérale totale G
Anesthésistes: Payre, Bellot
IADE: Clerc, Duret IBODE: Rouque, Le Brun IDE: Castre
Opérateurs: Bénateau, Vuthea Seng
Indication: Cheilorhinoplastie sous AG
CRO:
Incision selon Millard. Avivement des moignons labiaux. Décollement sous périosté à partir de l'incision vestibulaire supérieur. Septoplastie avec décollement sous périchondral par le pied de la columellaire.
Suture vestibulaire supérieur au Novosyn 5/0. Suture du vermillon au Novosyn 5/0. Suture musculaire au Novosyn 5/0. Suture cutanée au Flexo 6/0. Steristrips. Conformateurs endonarinaires x2.

J7 postop

Patient: CHHENG Khoeung, 35 ans
Diagnostic: Séquelles de brûlures par flammes datant de 7 ans. ATCD chir à Phnom Penh avec GPT cervicale
Anesthésistes: Payre, Bellot
IADE: Clerc, Duret IBODE: Rouque, Le Brun IDE: Castre
Opérateurs: Bénateau, Nara Leng, Vuthea Seng
Indication: Débridement sous AG
CRO:
Débridement cervical créant une nouvelle perte de substance. Fermeture par GPM prélevée au dermatome électrique. Cela ne suffit pas à corriger la position du point commissural à droite. Réalisation d'un lambeau paracommisural labial supérieur, basculé en labial inférieur.
Débridement axillaire créant une large perte de substance. Dissection d'une invagination cutanée qui va au contact du pédicule axillaire. Fermeture par une GPM et par un lambeau fasciocutané à pédicule supérieur prélevé sur le site du grand dorsal.
Débridement partiel du coude car instable. Plasties en VY et plastie en Z.
Pansement gras et bras maintenu en abduction par 2 attelles.

Patient: CHHENG Khoeung, 35 ans
Diagnostic: Séquelles de brûlures par flammes datant de 7 ans. ATCD chir à Phnom Penh avec GPT cervicale
Anesthésistes: Payre, Bellot
IADE: Clerc, Duret IBODE: Rouque, Le Brun IDE: Castre
Opérateurs: Bénateau, Nara Leng, Vuthea Seng
Indication: Débridement sous AG
CRO:

Préop

J6 postop

Patient: HIM Chanborey, fille, 6 mois
Diagnostic: Fente 3 bilatérale
Anesthésistes: Le Roux, Ait Aissa
IADE: Jurado IBODE: Moreau, Diakité
Opérateurs: Bénateau, Traoré, Pogn Sopheap
Indication: cheiloplastie et reconstructions palpébrales

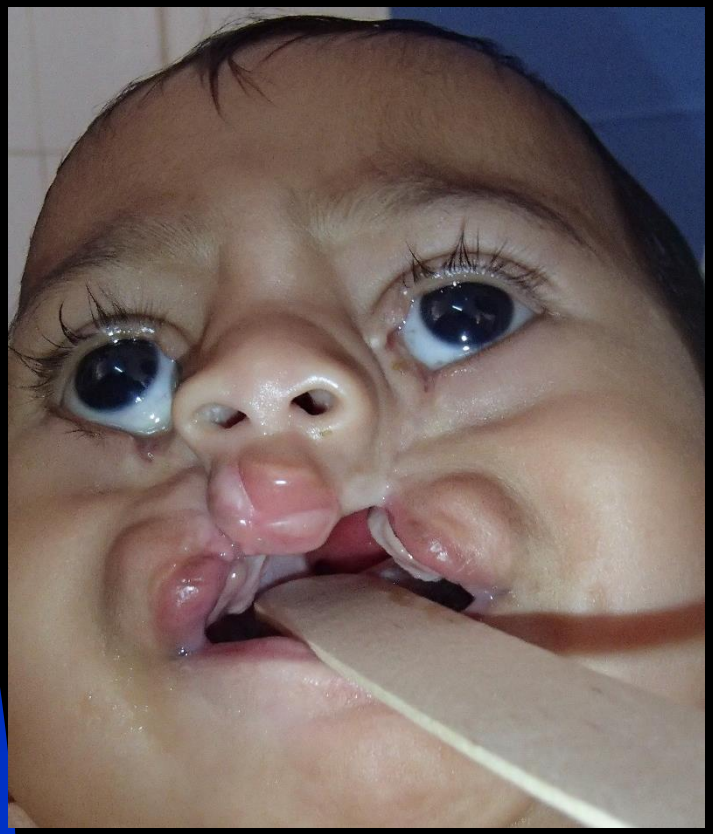

Patient: HIM Chanborey (KHIM)
Diagnostic: Fente 3 bilatérale
Anesthésistes: Le Roux, Ait Aissa
IADE: Jurado IBODE: Moreau, Diakité
Opérateurs: Bénateau, Ambroise
Indication: cheiloplastie et reconstructions palpébrales
Dessin classique sur la fente bilatérale avec dissection étendue de l'orbiculaire par rapport au plan cutané labial et au plan muqueux. Incision vestibulaire supérieure permettant le décollement sous périosté jusqu'à l'orbite. Fermeture habituelle plan par plan. Le philtrum est très petit.
Pour les reconstructions de paupières, la lambeau palpébral inférieur est prélevé, avec un pédicule et un back-cut latéral lambeaux arrivent facilement jusqu'au canthus interne. Prélèvement d'un lambeau musculo-cutané palpébral supérieur à pédicule interne qui est basculé sous le lambeau palpébral inférieur. On gagne ainsi en hauteur , et donc aussi en soutien du lambeau palbébral inférieur. Mise en place de quelques points profonds de Novosyn 5/0, puis fermeture cutanée au Flexo 6/0.

Patient: HIM Chanborey (KHIM)

Diagnostic: Fente 3 bilatérale déjà opérée en 2016

Anesthésistes: Payre, Bellot

IADE: Clerc, Duret **IBODE: Rouque, Le Brun**

IDE: Castre

Opérateurs: Bénateau, Nara Leng

En 2016

En 2017

Patient: HIM Chanborey (KHIM) **Diagnostic: Fente 3 bilatérale déjà opérée en 2016**

Anesthésistes: Payre, Bellot

IADE: Clerc, Duret **IBODE: Rouque, Le Brun**

IDE: Castre

Opérateurs: Bénateau, Aymeric Maltézéanu

Indication: reprise de la cicatrice latéronasale D et fermeture velopalatine

CRO: sous AG

Fermeture velopalatine en incisant sur les berges de la fente et réalisation des contreincisions latérales.

Décollement souspérisoté des lambeaux de fibromuqueuse palatine. Dissection du pédicule palatin postérieur. Réalisation De la veloplastie intravélaire. Décollement de la muqueuse nasale par rapport aux lames palatines. Fermeture plan par plan, avec 3 plans au niveau du voile au Novosyn 5/0. Fermeture des incisions latérales.

Reprise de la cicatrice latéronasale, avec excision du tissu cicatriciel et fermeture en 2 plans avec surjet ID pour le plan cutané.

Patient: HIM Chanborey (KHIM) **Diagnostic: Fente 3 bilatérale déjà opérée en 2016**

Anesthésistes: Payre, Bellot

IADE: Clerc, Duret IBODE: Rouque, Le Brun

IDE: Castre

Opérateurs: Bénateau, Aymeric Maltézéanu

Indication: reprise de la cicatrice latéronasale D et fermeture velopalatine

CRO: sous AG

Fermeture velopalatine en incisant sur les berges de la fente et réalisation des contreincisions latérales.

Décollement souspérisoté des lambeaux de fibromuqueuse palatine. Dissection du pédicule palatin postérieur. Réalisation De la veloplastie intravélaire. Décollement de la muqueuse nasale par rapport aux lames palatines. Fermeture plan par plan, avec 3 plans au niveau du voile au Novosyn 5/0. Fermeture des incisions latérales.

Reprise de la cicatrice latéronasale, avec excision du tissu cicatriciel et fermeture en 2 plans avec surjet ID pour le plan cutané.

Patient: NOU Sang Diagnostic: Tumeur parotidienne Gauche

Anesthésistes: Payre, Bellot

IADE: Clerc, Duret IBODE: Rouque, Le Brun

IDE: Castre

Opérateurs: Bénateau, Nara Leng, Hamady Traoré

Indication: Parotidectomie totale du fait de la taille de la tumeur (2 cm) et de la probabilité qu'il s'agisse d'un adénome pléomorphe. Exérèse pour analyse anatomopathologique

CRO: sous AG

Dessin classique de parotidectomie. Repérage en haut du niveau de l'arcade zygomatique et en bas de la mastoïde. Dissection le long du cartilage auriculaire et visualisation du processus digitiforme. Dissection du tronc du facial puis de l'ensemble de ses branches. Le lobe superficiel est enlevé en 2 parties. La tumeur est enlevée en totalité et part avec la partie inférieure du lobe superficiel. Cette partie est mise sous formol pour anapath à Caen. Dissection de la face profonde du nerf facial. Libération de la partie profonde de la glande avec contrôle et ligature des éléments veineux et artériels.

Enfin, réalisation d'un lambeau de muscle sternocleido mastoidien à pédicule supérieur pour combler le trou et pour recouvrir le nerf facial. Fermeture sur un Redon aspiratif en 2 plans avec du Dafilon 5/0 pour le plan cutané. Vaseline.

Patient: NOU Sang **Diagnostic: Tumeur parotidienne Gauche**
Anesthésistes: Payre, Bellot
IADE: Clerc, Duret **IBODE: Rouque, Le Brun**
IDE: Castre
Opérateurs: Bénateau, Nara Leng, Hamady Traoré
Indication: Parotidectomie totale du fait de la taille de la tumeur (2 cm) et de la probabilité qu'il s'agisse d'un adénome pléomorphe. Exérèse pour analyse anatomopathologique
CRO: sous AG

J2 postop
PF G (transitoire…)

Patient: MAN Say Diagnostic: Ptosis acquis palp sup droit.
Anesthésistes: Payre, Bellot
IADE: Clerc, Duret IBODE: Rouque, Le Brun
IDE: Castre
Opérateurs: Bénateau, Nara Leng, Aymeric Maltézéanu
Indication: Plicature du releveur de la paupière supérieure
CRO: sous ALP. Abord palpébral supérieur. Dissection au travers du muscle orbiculaire. Repérage du releveur de la paupière supérieure. Section des ailerons latéraux. Repérage du bord sup du tarse. Plicature du releveur au Novosyn 6/0. Essai de fermeture ouverture avec la patiente. Mise de 2 points sur l'orbiculaire. Fermeture cutanée par qqs points de Dafilon 6/0.

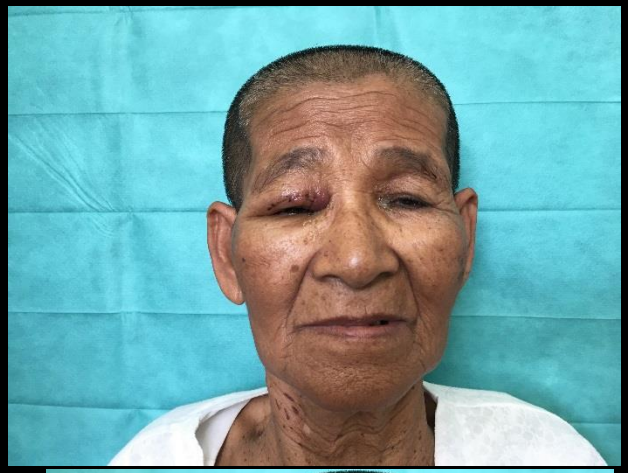

J2 postop

Patient: PHAY Vaneth, 11 mois
Diagnostic: Fente labiale G incomplète
Anesthésistes: Payre, Bellot
IADE: Clerc, Duret IBODE: Rouque, Le Brun IDE: Castre
Opérateurs: Bénateau, Vuthea Seng
Indication: Cheilorhinoplastie sous AG
CRO:
Incision selon Millard. Avivement des moignons labiaux. Décollement sous périosté à partir de l'incision vestibulaire supérieur. Septoplastie avec décollement sous périchondral par le pied de la columellaire.
Suture vestibulaire supérieur au Novosyn 5/0. Suture du vermillon au Novosyn 5/0. Suture musculaire au Novosyn 5/0. Suture cutanée au Flexo 6/0. Steristrips. Conformateurs endonarinaires x2.

Patient: PHAY Vaneth, 11 mois
Diagnostic: Fente labiale G incomplète
Anesthésistes: Payre, Bellot
IADE: Clerc, Duret IBODE: Rouque, Le Brun IDE: Castre
Opérateurs: Bénateau, Vuthea Seng
Indication: Cheilorhinoplastie sous AG
CRO:
Incision selon Millard. Avivement des moignons labiaux. Décollement sous périosté à partir de l'incision vestibulaire supérieur. Septoplastie avec décollement sous périchondral par le pied de la columellaire.
Suture vestibulaire supérieur au Novosyn 5/0. Suture du vermillon au Novosyn 5/0. Suture musculaire au Novosyn 5/0. Suture cutanée au Flexo 6/0. Steristrips. Conformateurs endonarinaires x2.

J2 postop

Patient: THOL Sary Diagnostic: Tumeur parotidienne Droite, pôle inférieur

Anesthésistes: Payre, Bellot

IADE: Clerc, Duret IBODE: Rouque, Le Brun

IDE: Castre

Opérateurs: Bénateau, Aymeric Maltézéanu, Hamady Traoré

Indication: Parotidectomie superficielle du fait de la taille de la tumeur (2 cm) et de la probabilité qu'il s'agisse d'un cystadénolymphome. Exérèse pour analyse anatomopathologique

CRO: sous AG

Dessin classique de parotidectomie. Repérage en haut du niveau de l'arcade zygomatique et en bas de la mastoïde. Dissection le long du cartilage auriculaire et visualisation du processus digitiforme. Dissection du tronc du facial puis de l'ensemble de ses branches. Le lobe superficiel est enlevé en monobloc. La tumeur est enlevée en totalité et part avec la partie inférieure du lobe superficiel. La pièce est mise sous formol pour anapath à Caen. Enfin, réalisation d'un lambeau de muscle sternocleido mastoidien à pédicule supérieur pour combler le trou et pour recouvrir le nerf facial. Fermeture sur un Redon aspiratif en 2 plans avec du Dafilon 5/0 pour le plan cutané. Vaseline.

Patient: THOL Sary **Diagnostic: Tumeur parotidienne Droite, pôle inférieur**
Anesthésistes: Payre, Bellot
IADE: Clerc, Duret **IBODE: Rouque, Le Brun**
IDE: Castre
Opérateurs: Bénateau, Aymeric Maltézéanu, Hamady Traoré
Indication: Parotidectomie superficielle du fait de la taille de la tumeur (2 cm) et de la probabilité qu'il s'agisse d'un cystadénolymphome. Exérèse pour analyse anatomopathologique

J1 postop
Pas de PF