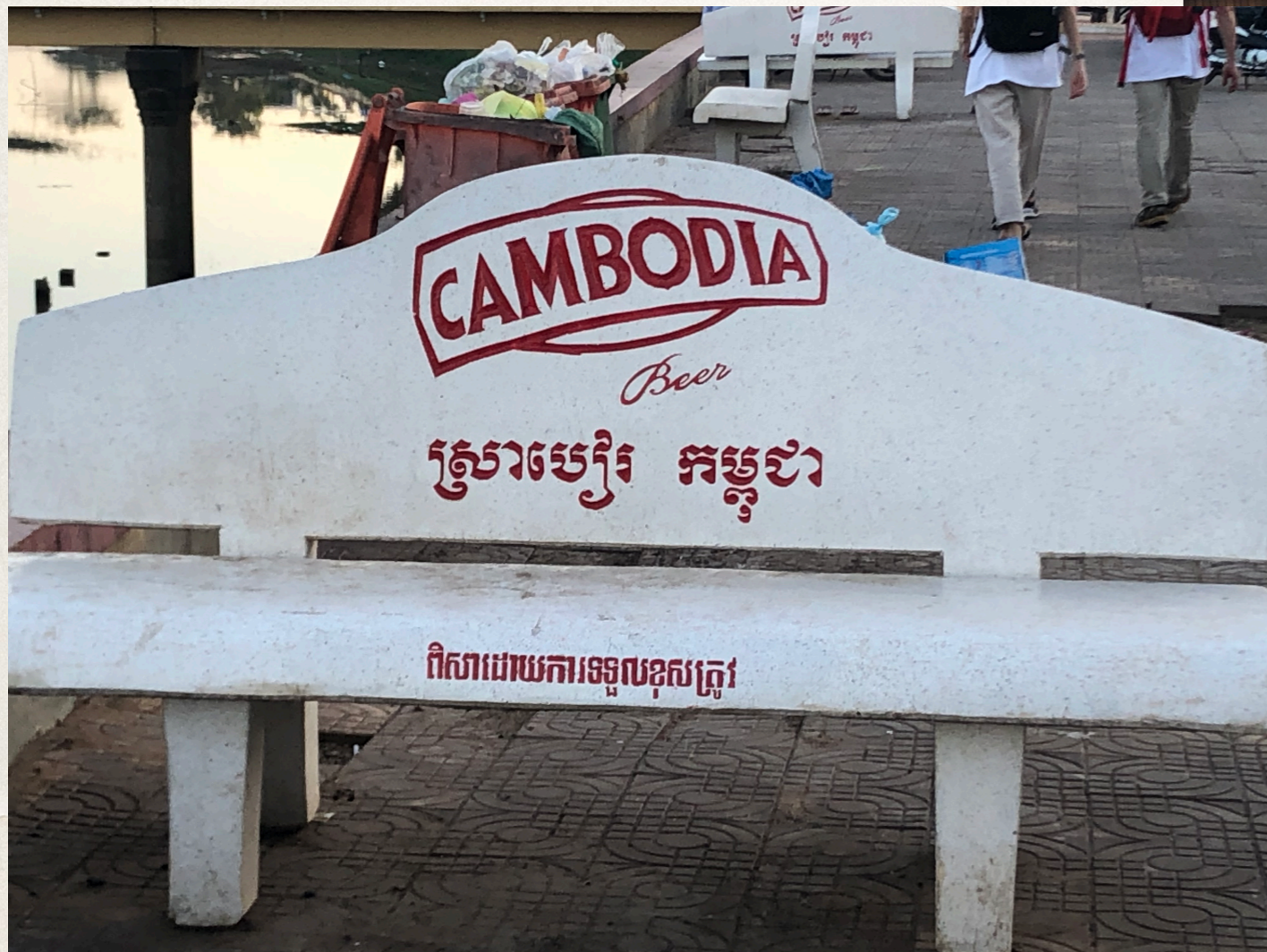



PURSAT Cambodia dec 2018

un soin, une vie...

- ❖ inauguration camion
- ❖ unite mobile
- ❖ soins dentaires
- ❖ cabinet consultations
- ❖ soins sous AL





l'équipe EDN IDN

la consultation

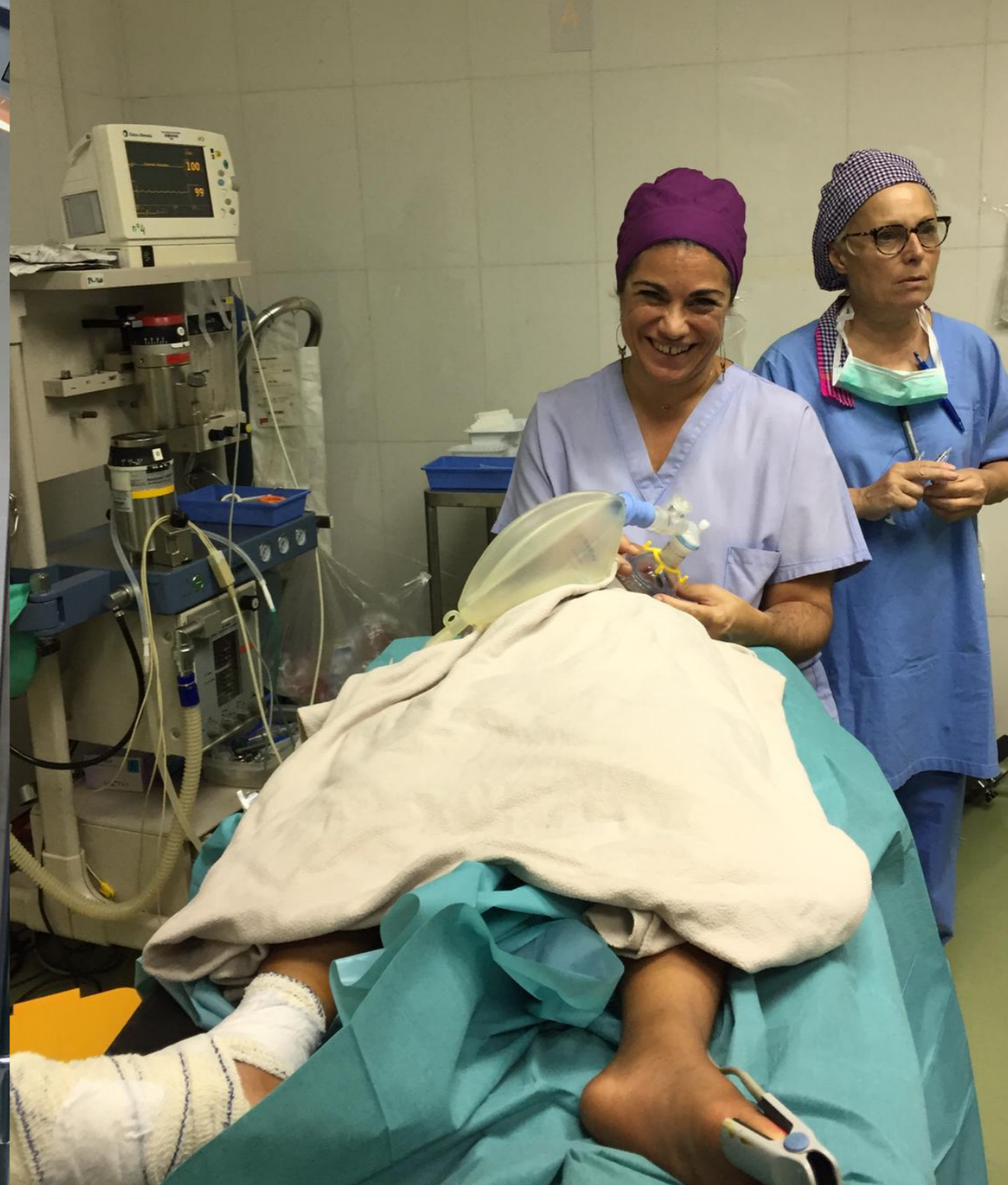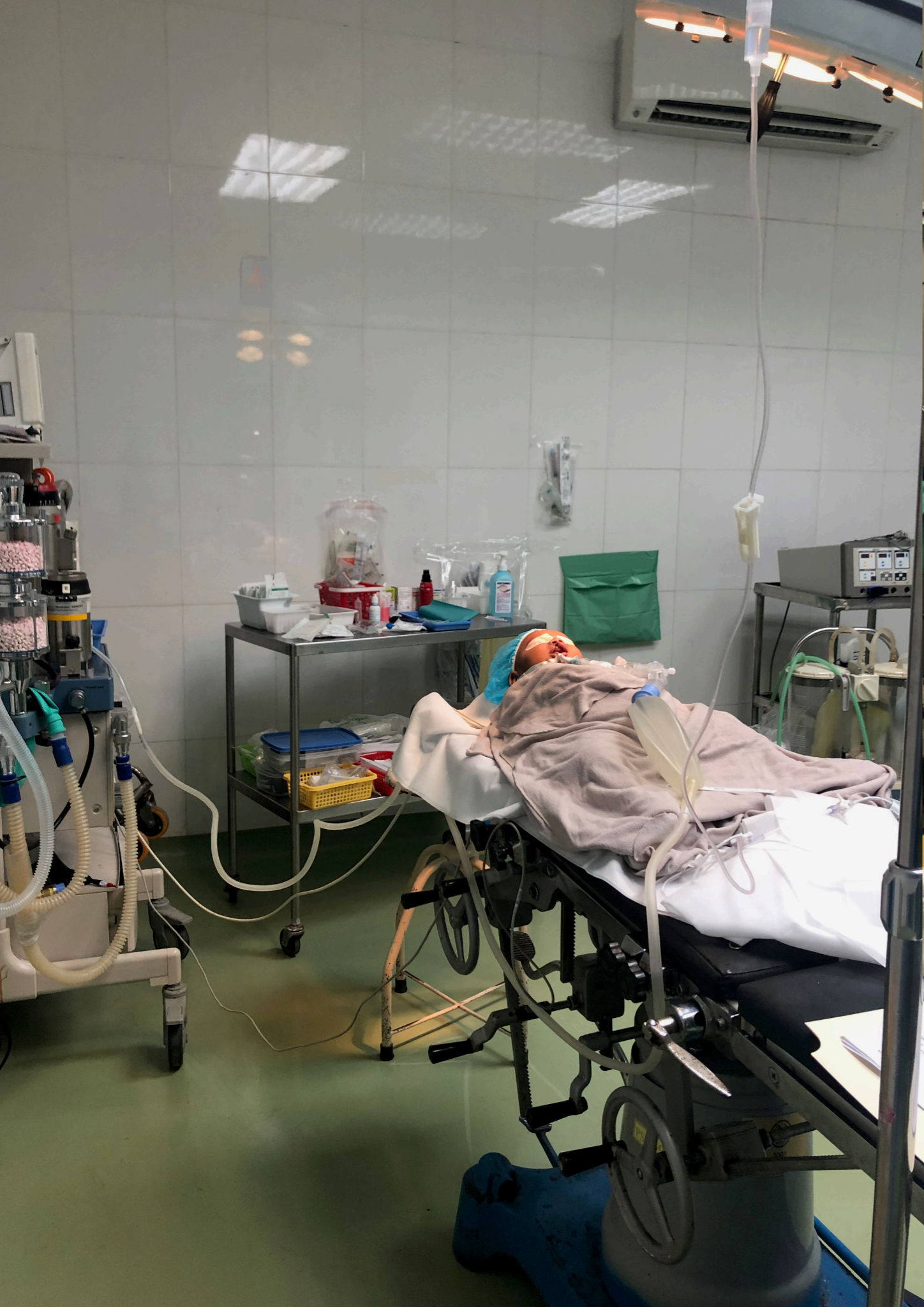- ❖ 38 patients , pathologies très variées, traduction par l'association Cambodgian kids
- ❖ 15 blocs programmes
- ❖ 39 patients supplémentaires vus au jour le jour
- ❖ au total 42 patients, 32 AG (13 moins de 4 ans) 10 AL



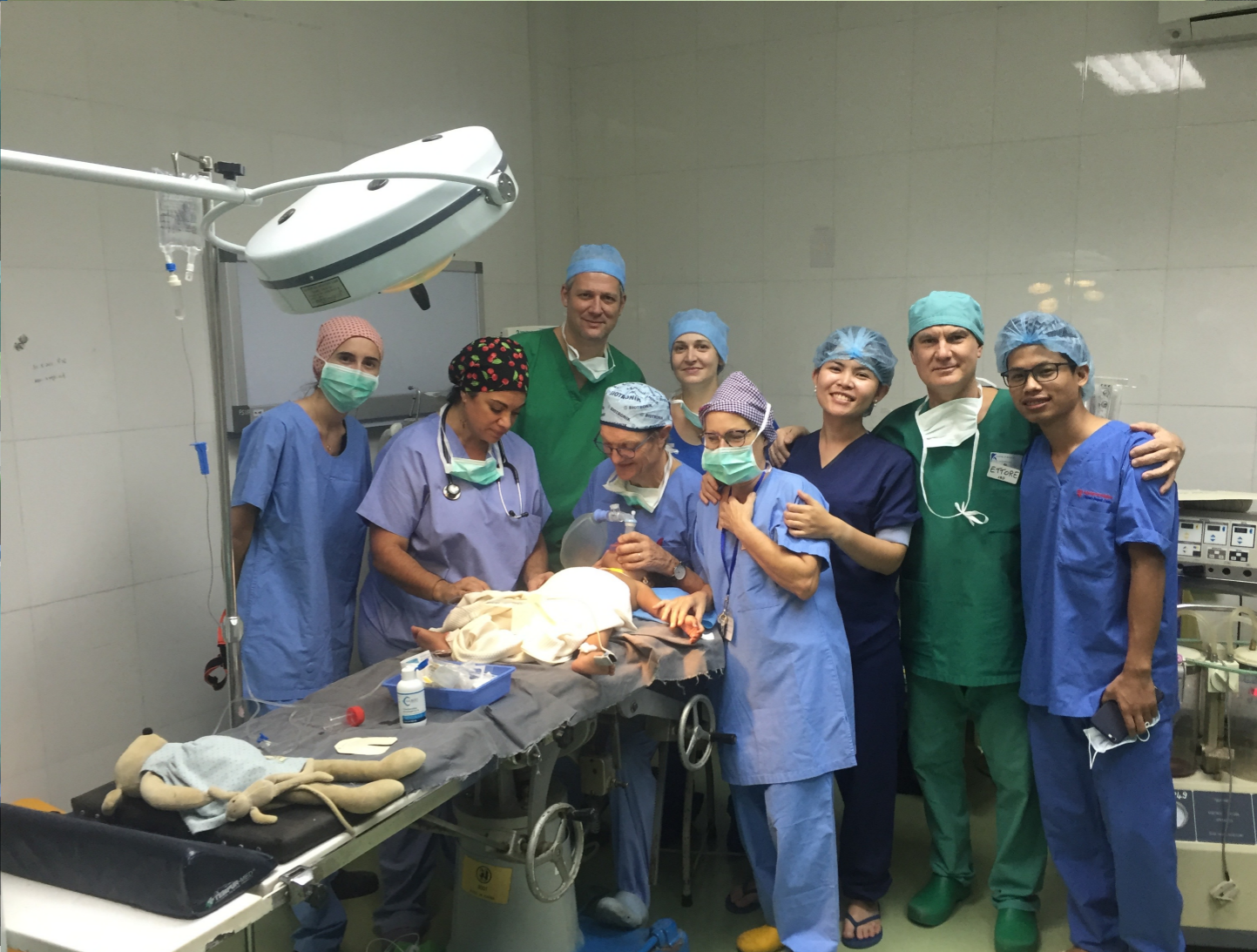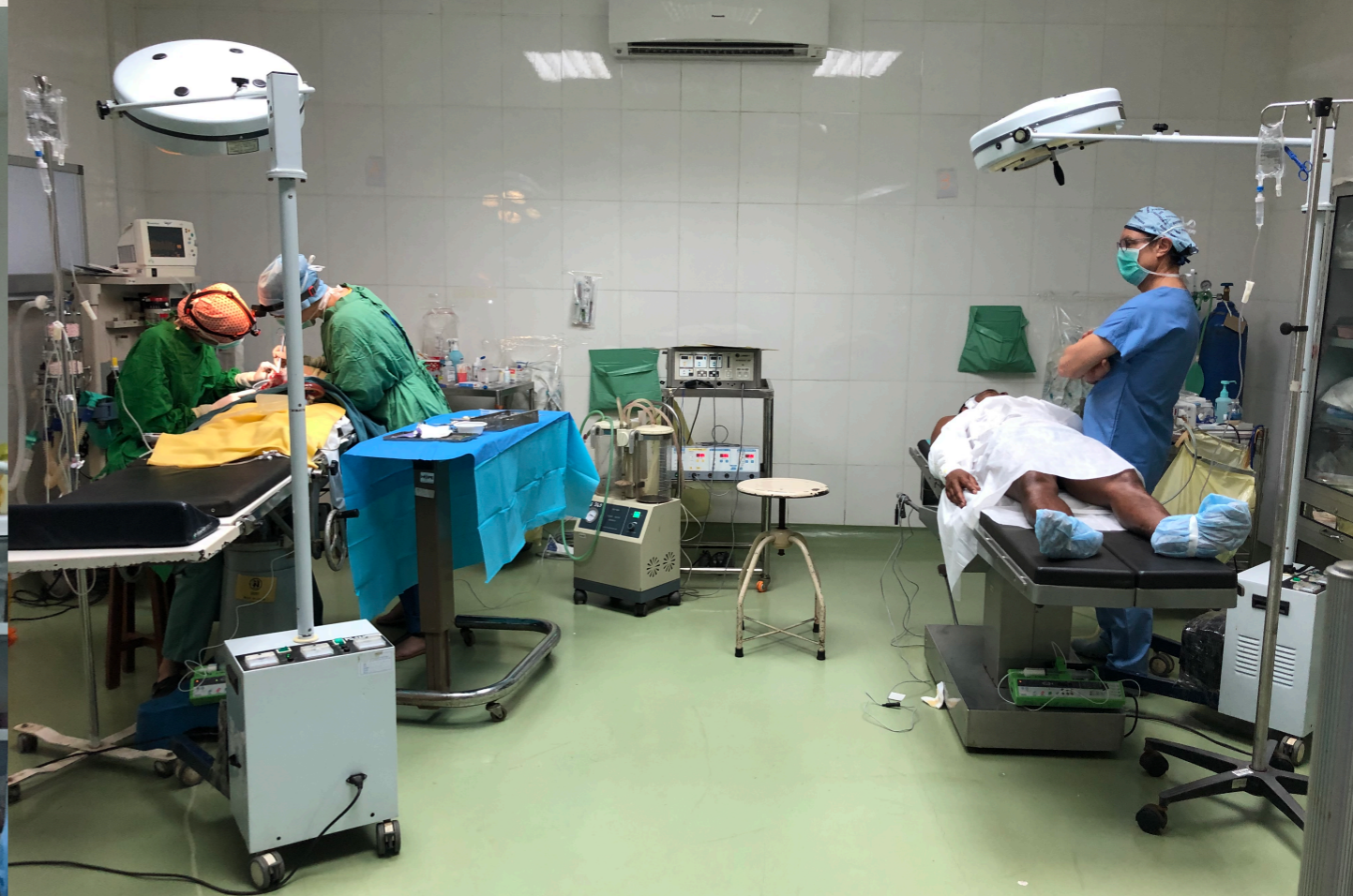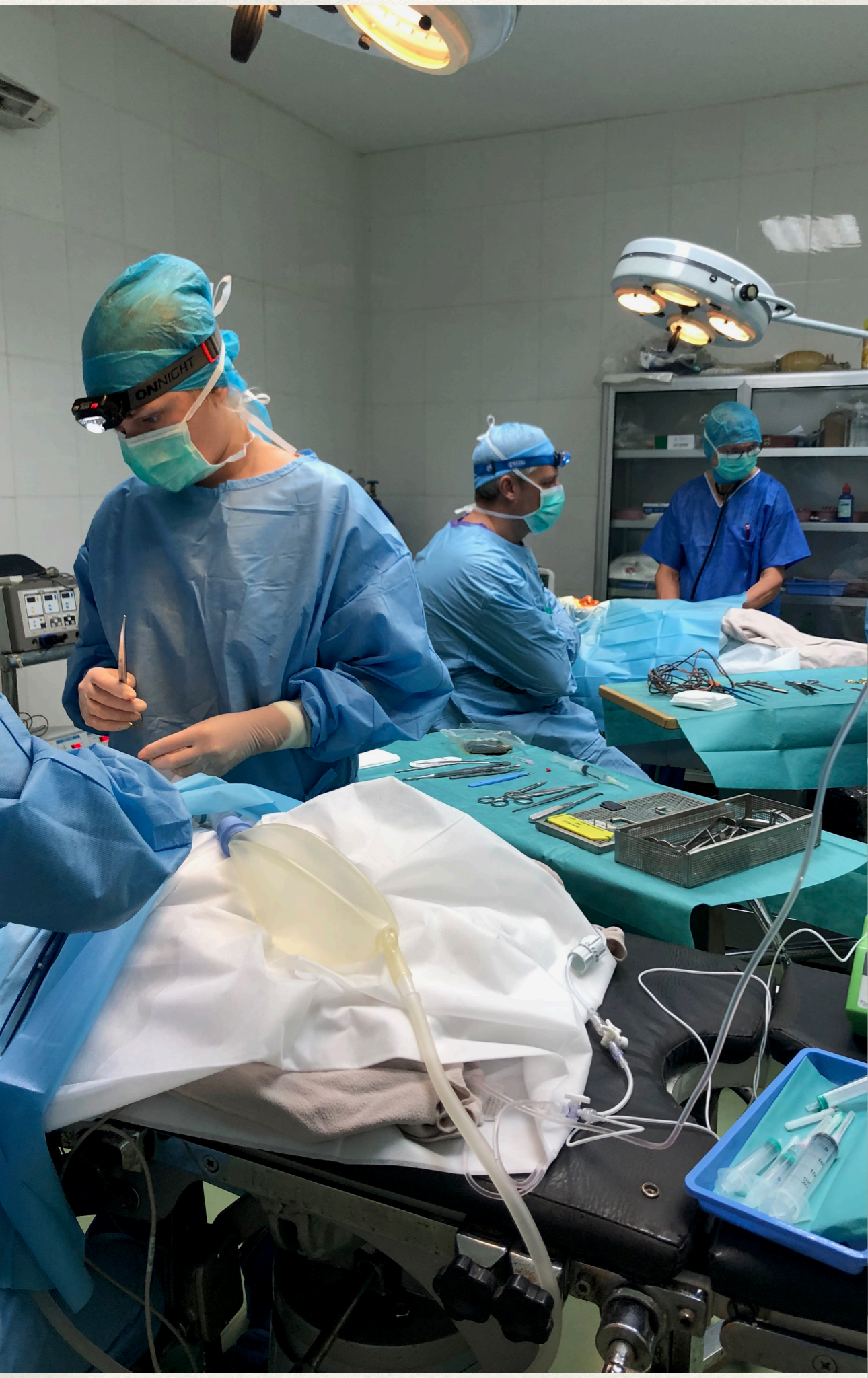les pathologies

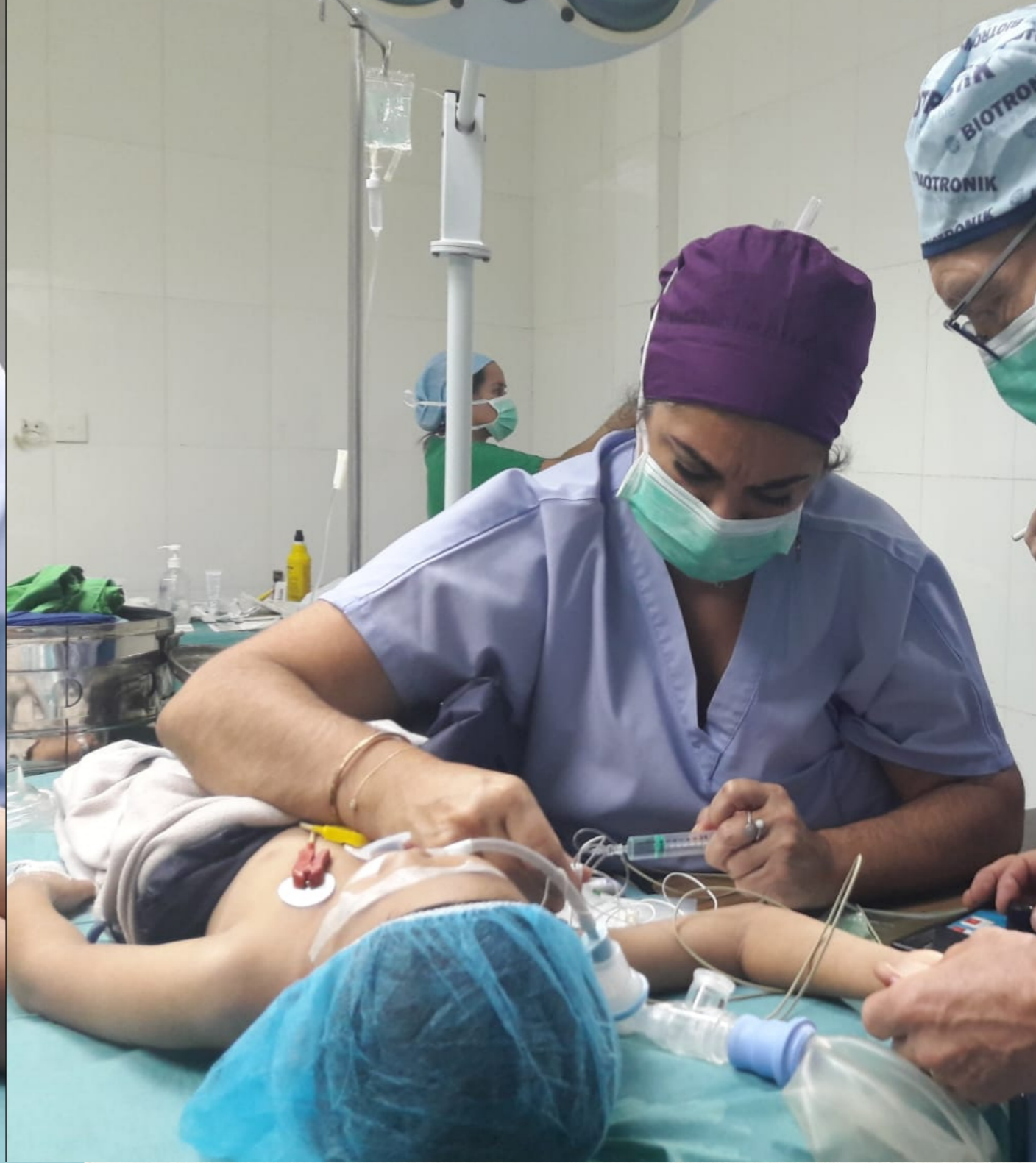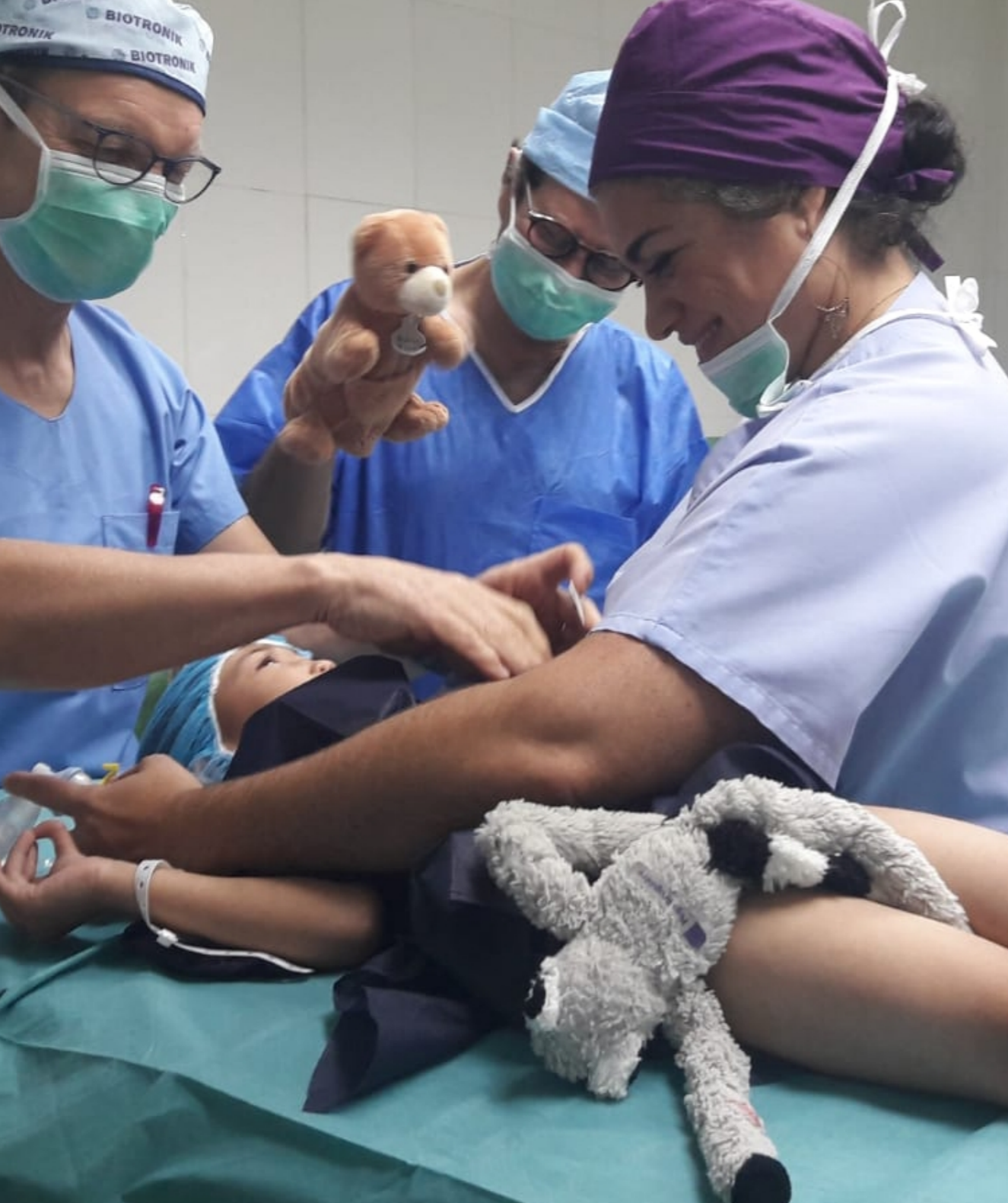- ❖ 11 fentes labio palatines , 2 reprises
- ❖ 4 angiomes
- ❖ cicatrices chéloïdes, polydactylie, bride palmaire, naevi, tumeur du sein, tumeur de parotide, 1 lymphangiome kystique, 1 neurofibromatose





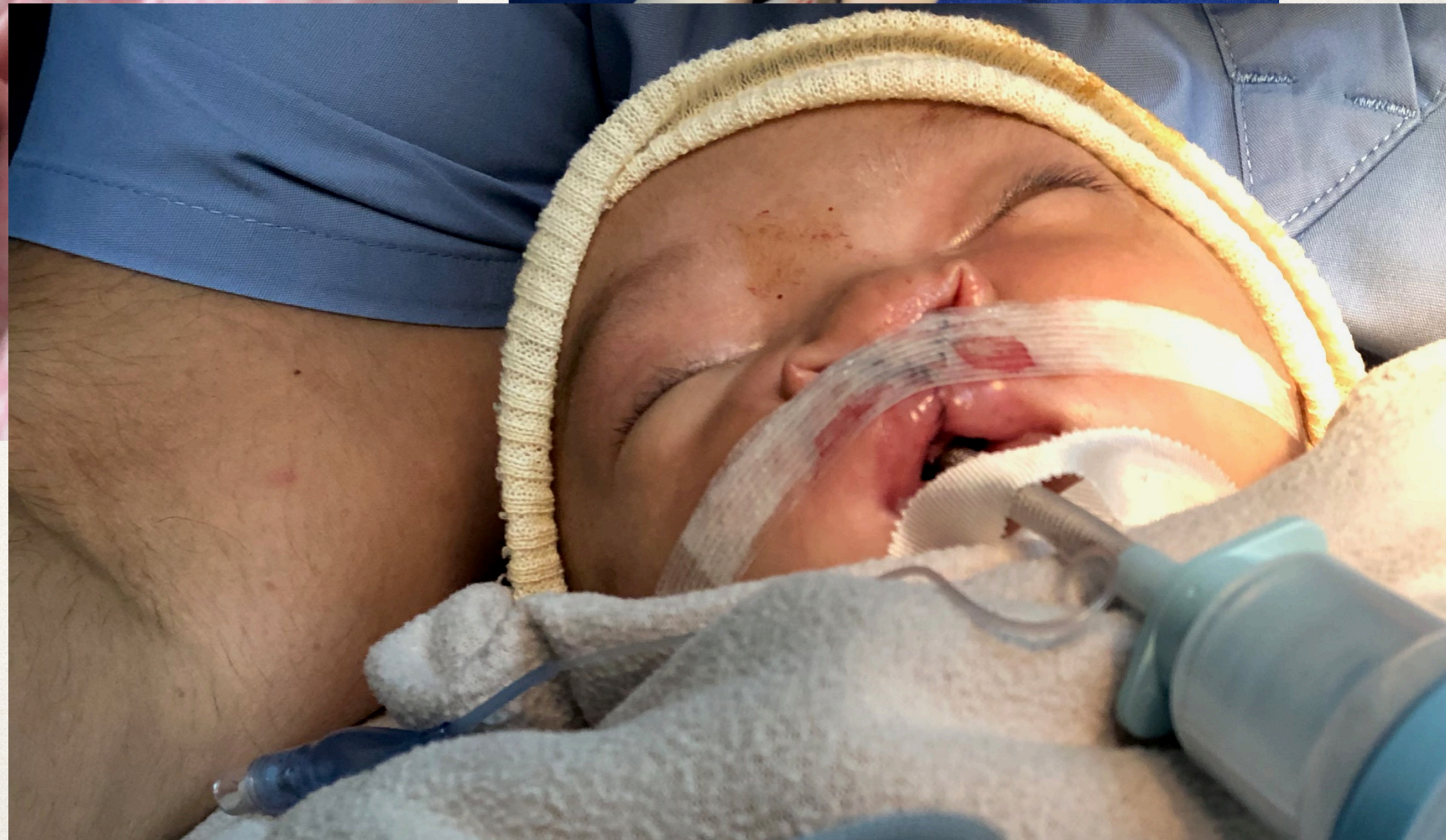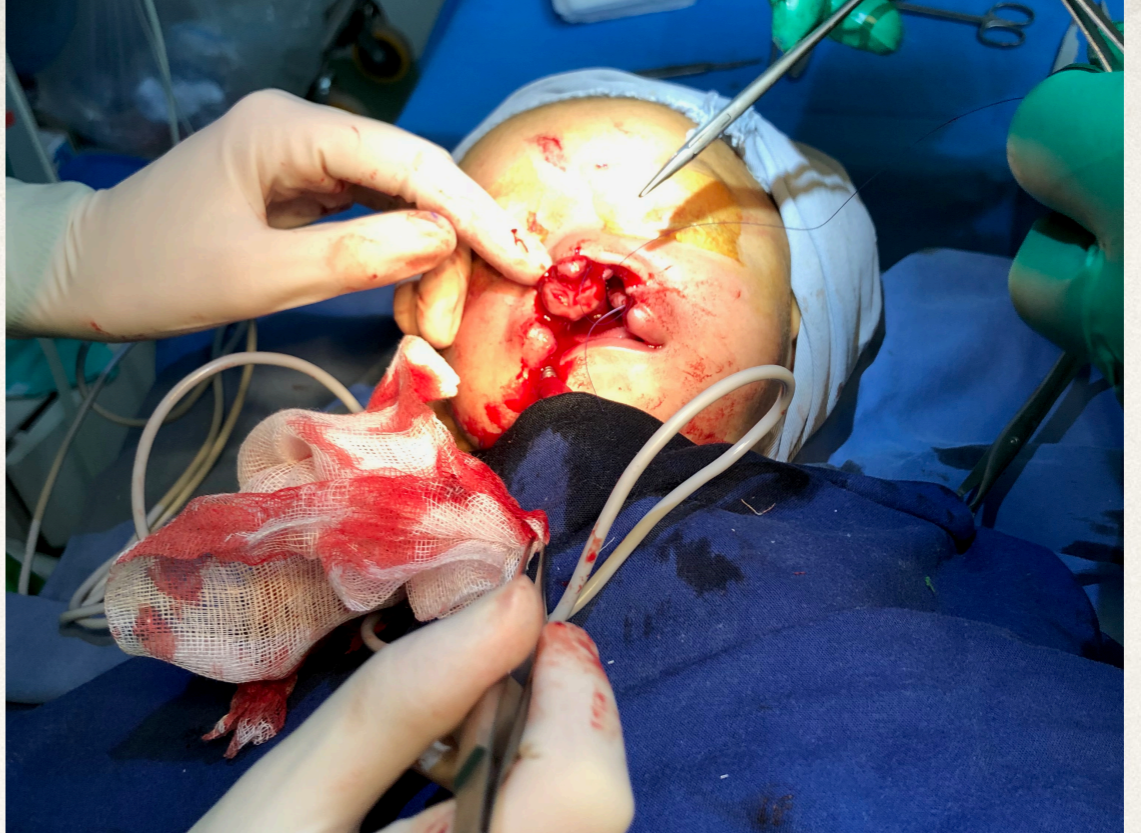
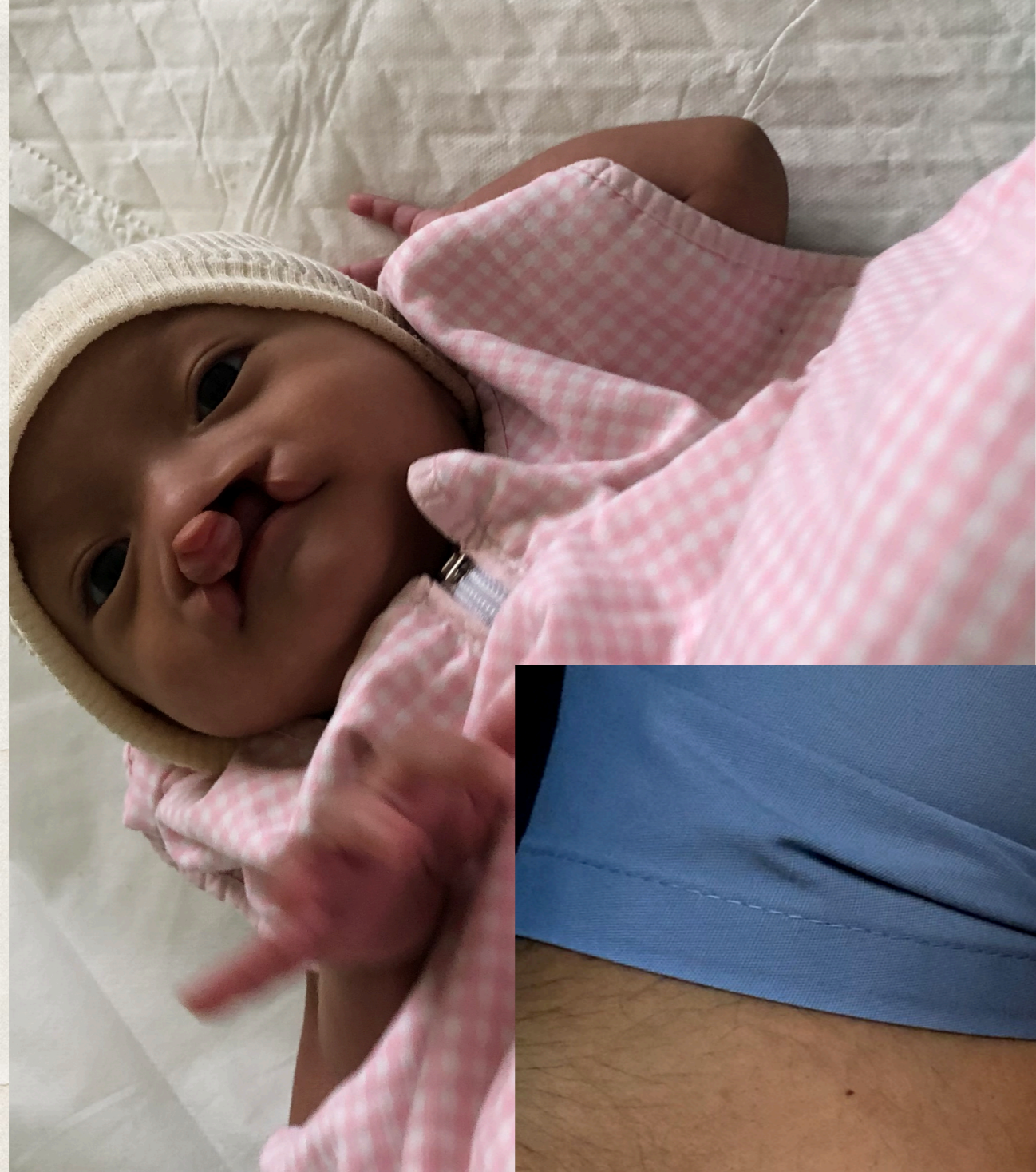le matériel ...équipement rudimentaire
sur place.. 1 salle 2 postes d'anesthésie

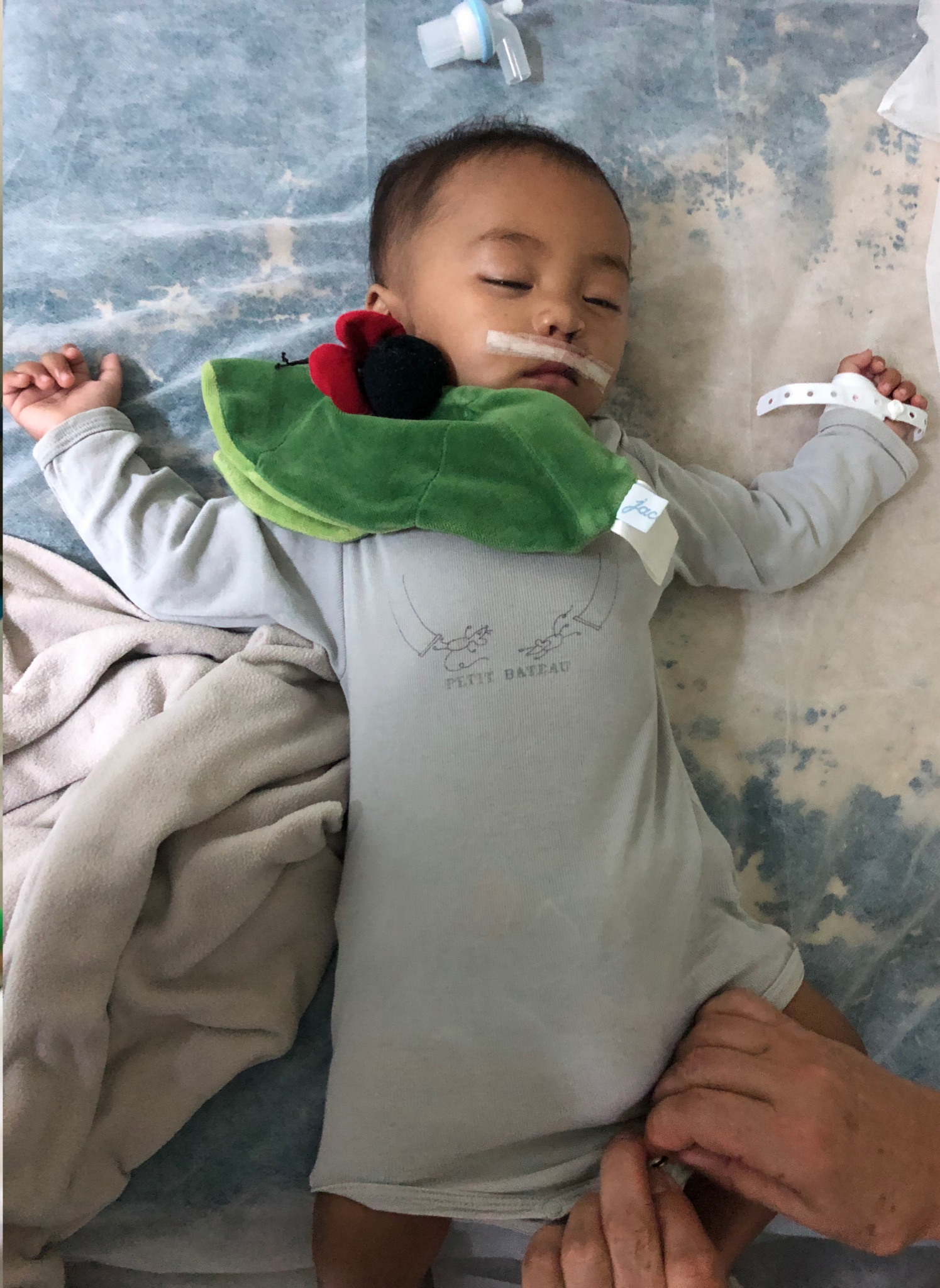
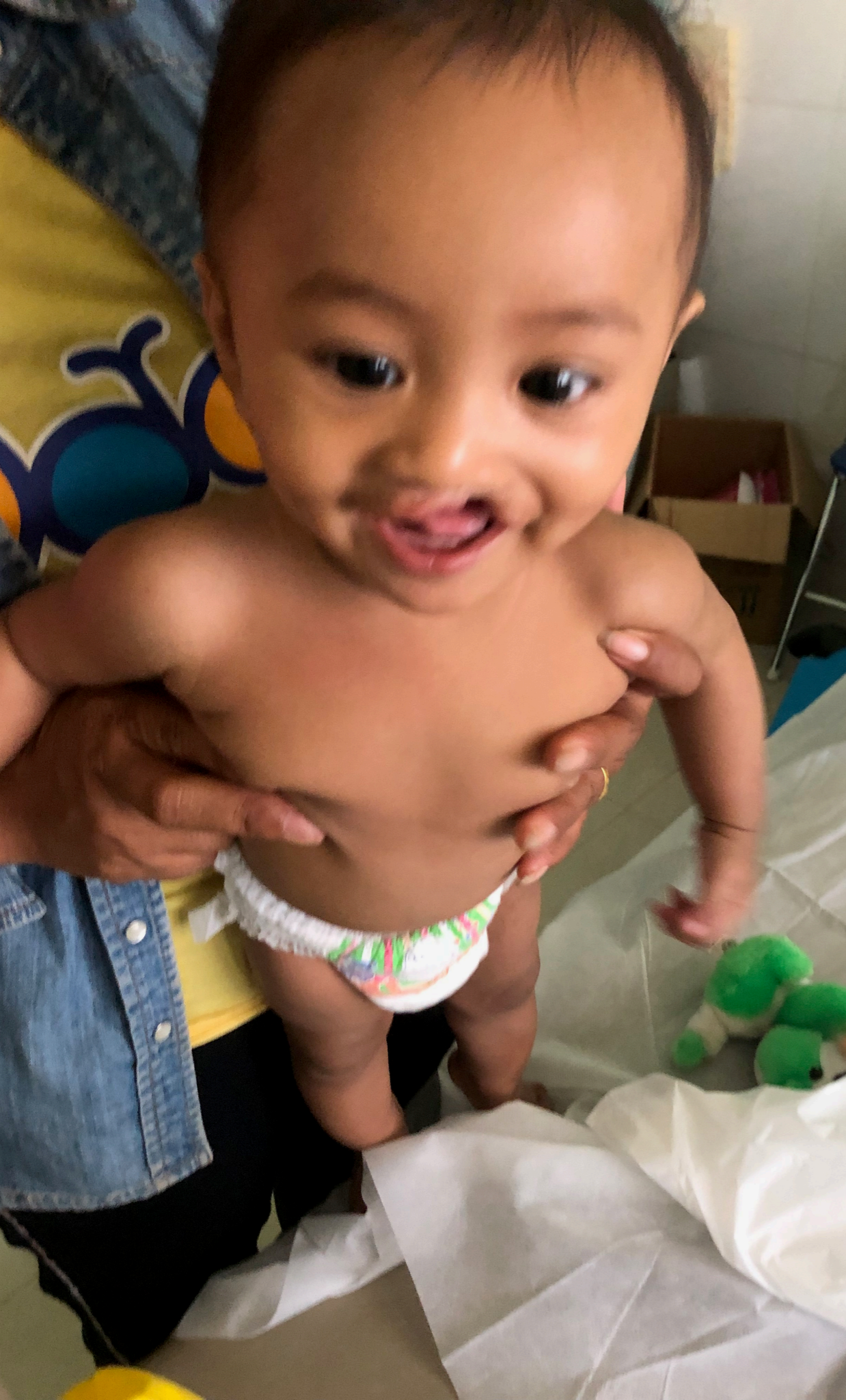


- ❖ anesthésie multimodale ag+alr (blocs de la face, blocs axillaire)

- ❖ hypnose





enseignement

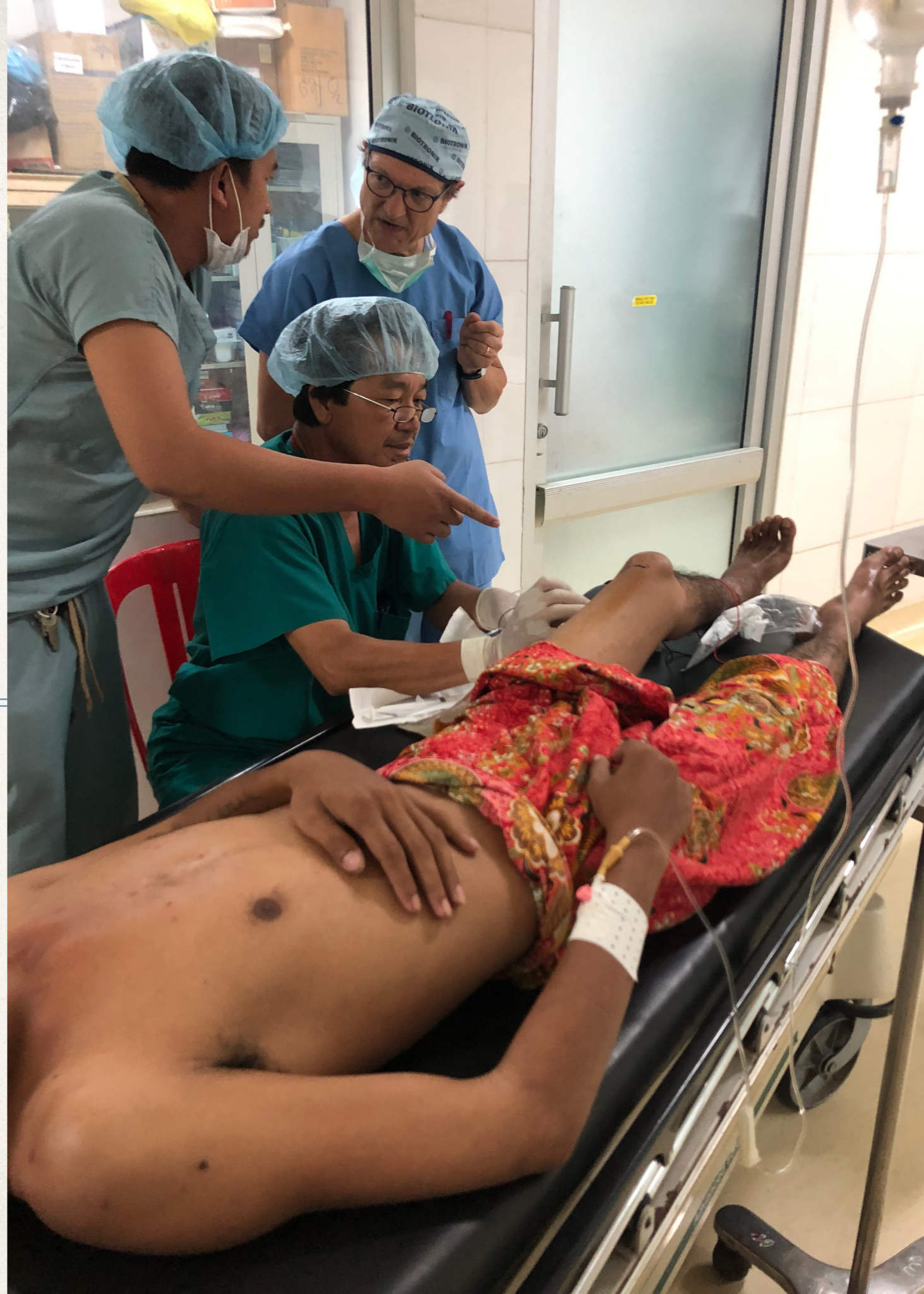cours sur ALR (Denis Baylot)

neurostim +aiguilles offertes (Lamvinh

2 internes cambodgiens par semaine

cours (sidonie Villa) sur fentes

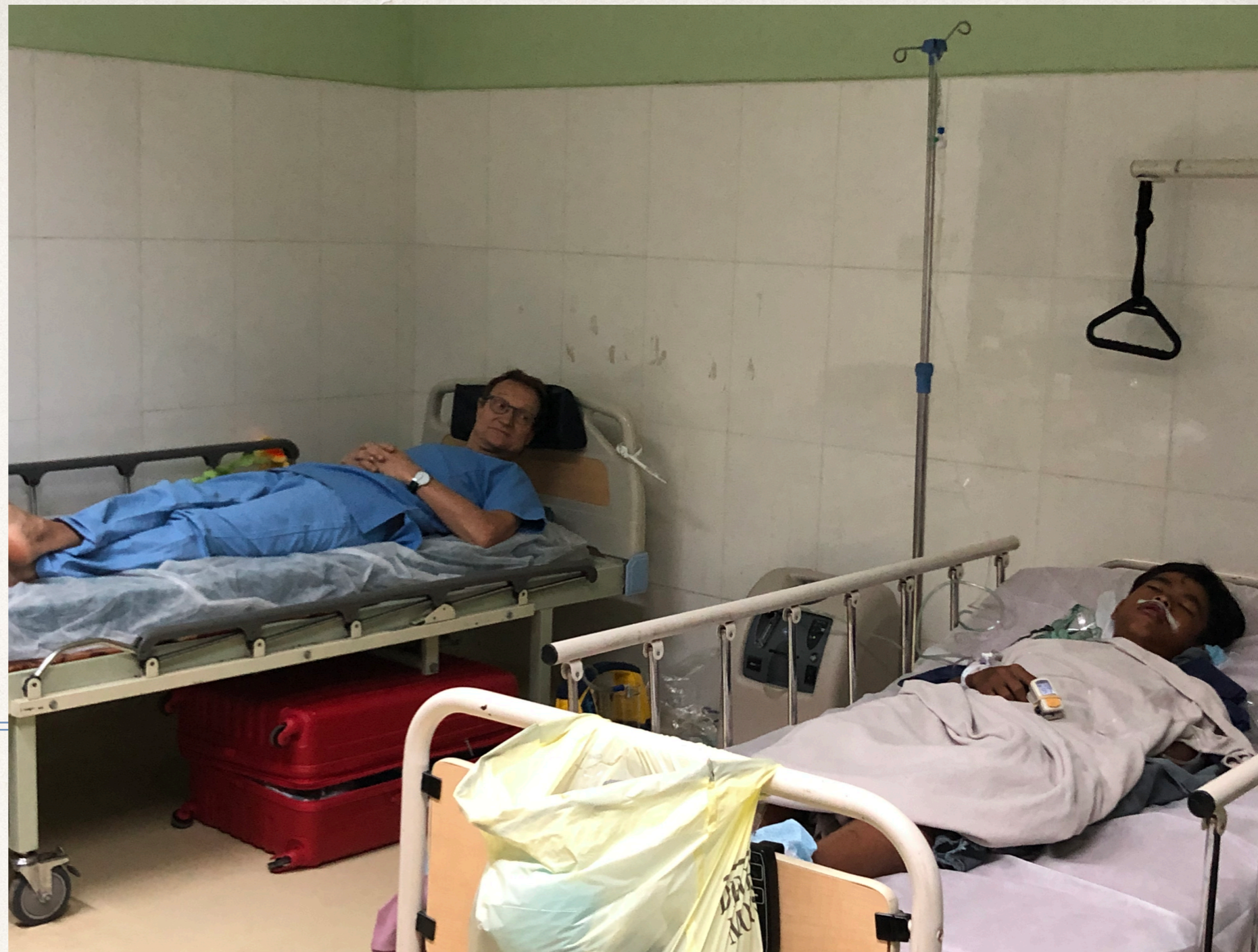labiopalatines

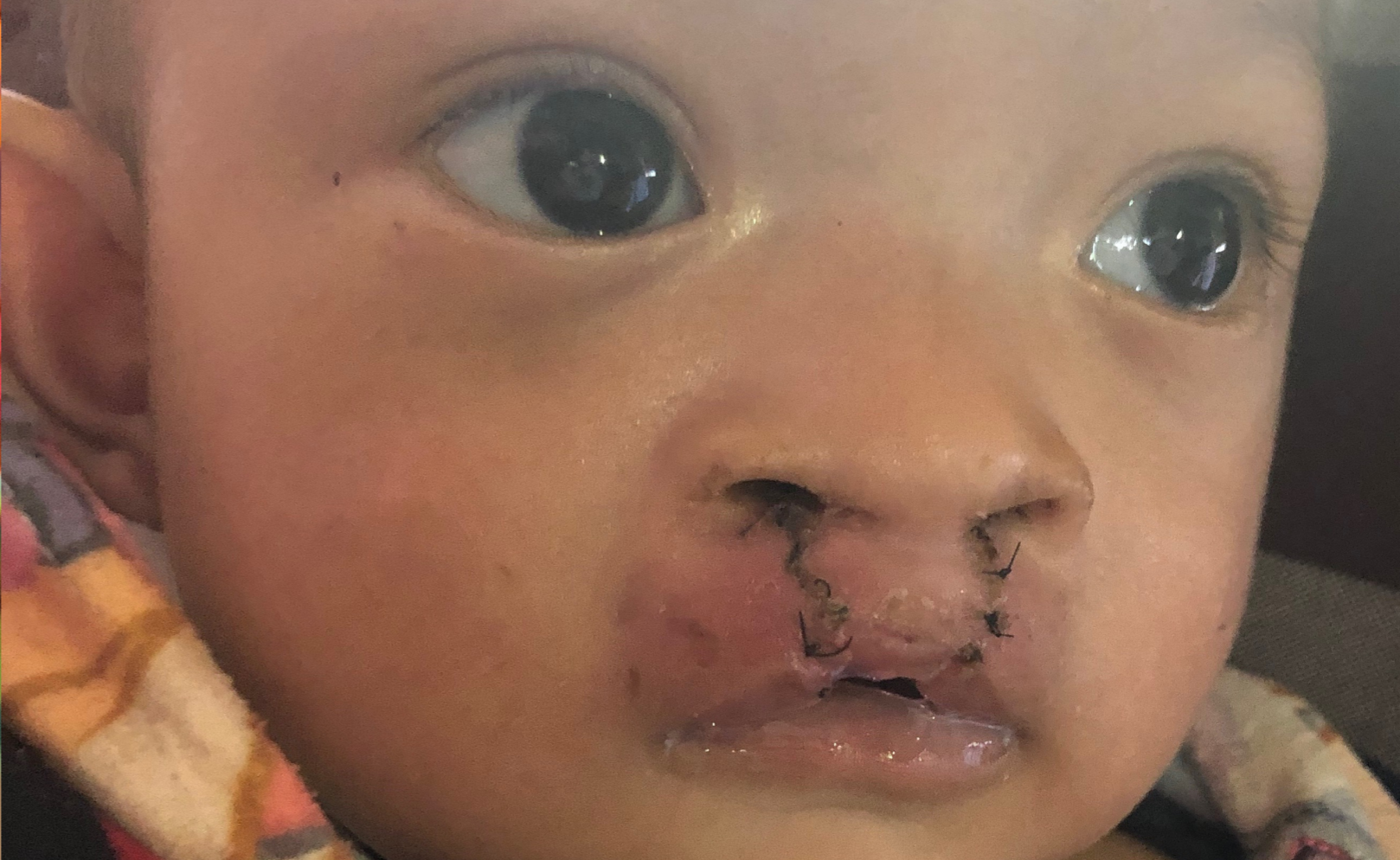
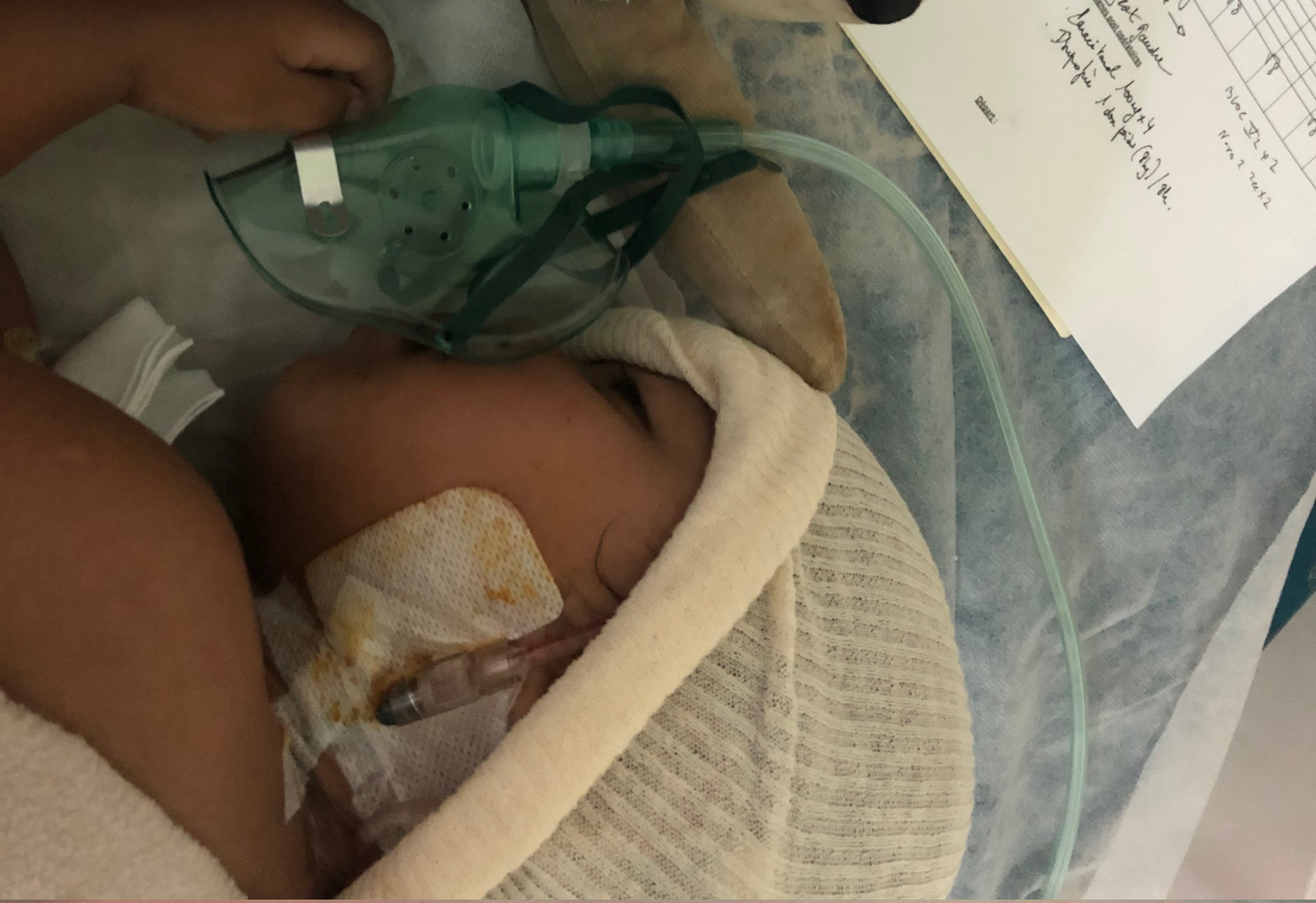
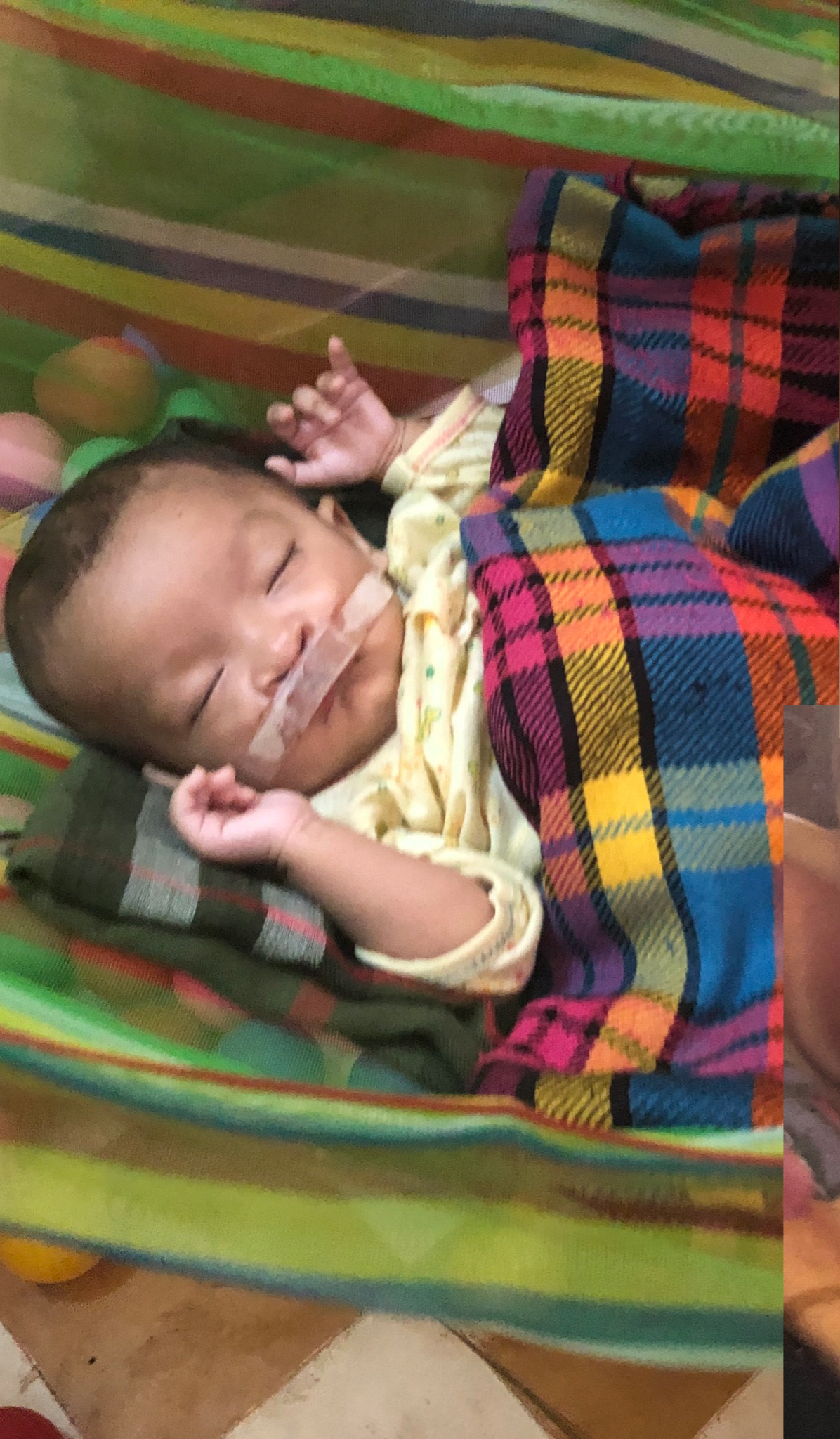La salle de réveil ...
presence d'Arièle
extubation en salle

1 extracteur d'oxygène (EDN)

surveillance saturometre (1 seul vrai
score disponible et en salle)





Synthèse mission

problématique: insuffisance nette de recrutement
nécessité d'une personne ressource sur place pour assurer
recrutement en amont

plus positif : pec de très jeunes enfants en toute sécurité malgré
le peu de matériel, confort d'avoir avec nous patricia d'IDN et
Arièle, formation entre nous, des internes cambodgiens de pp ,
des infirmiers anesthésistes de Pursat

