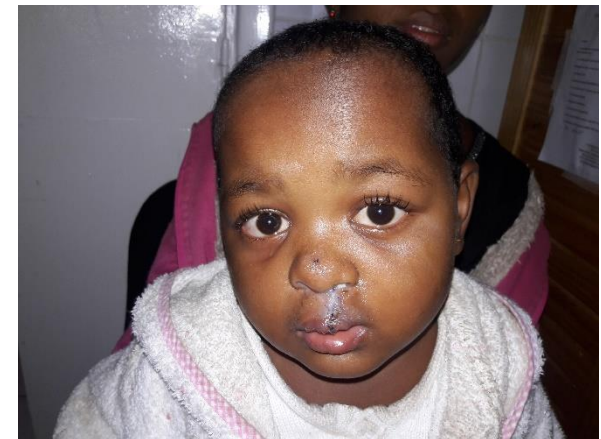
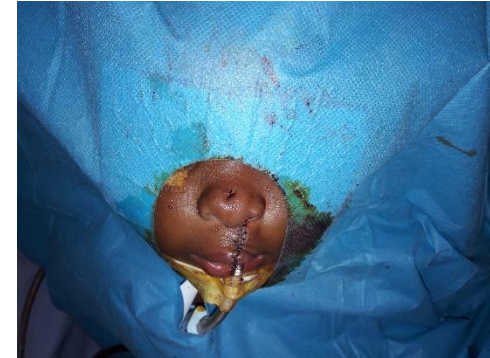
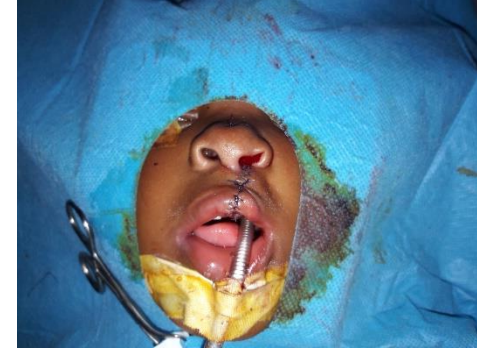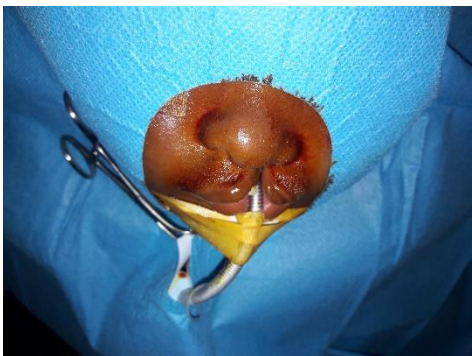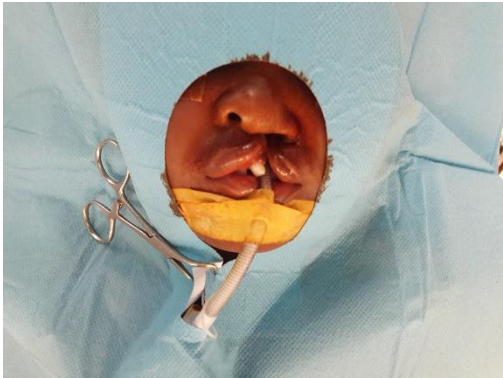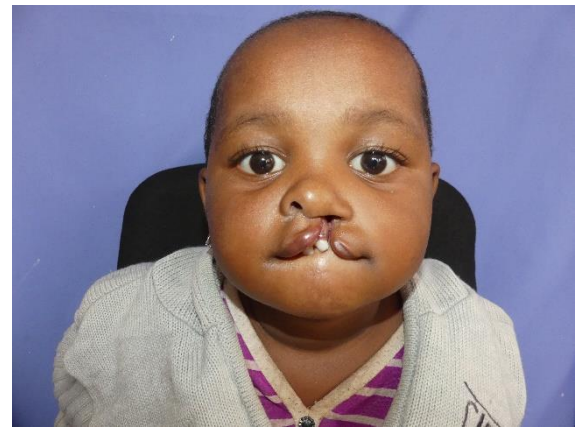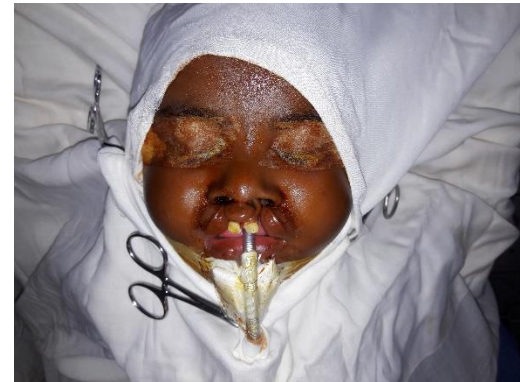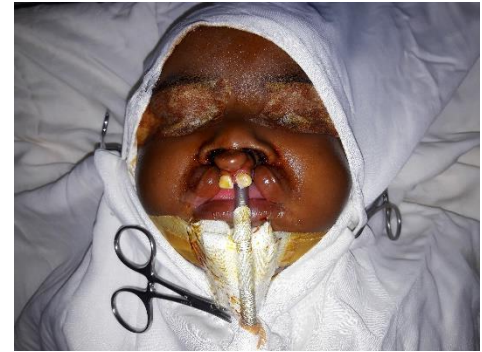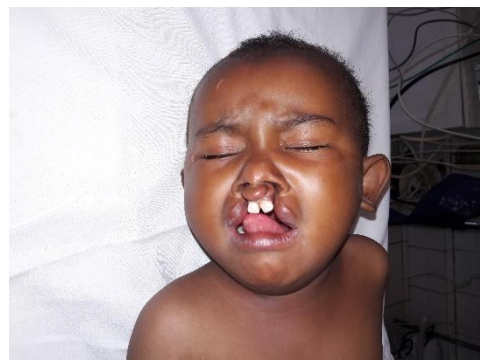• **18-03-2019**

OLISIANE Volahar, 3 ans, 12 kgs, FLAG

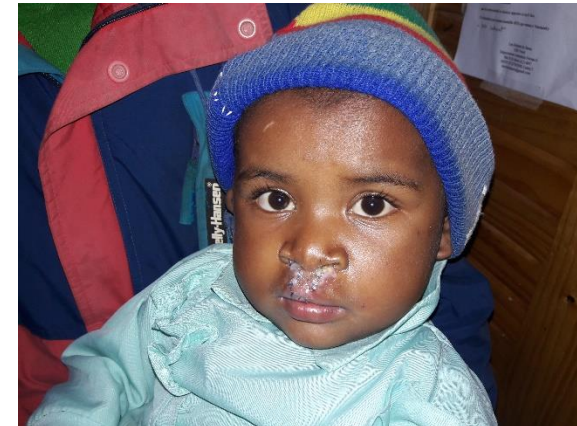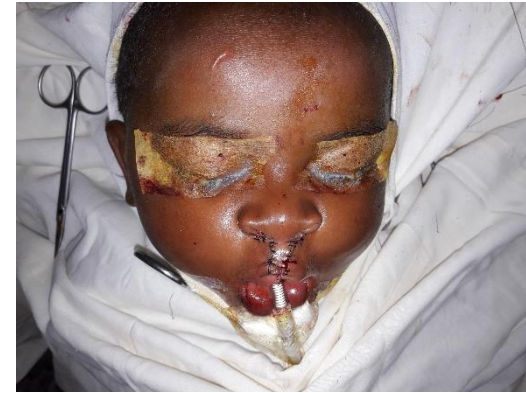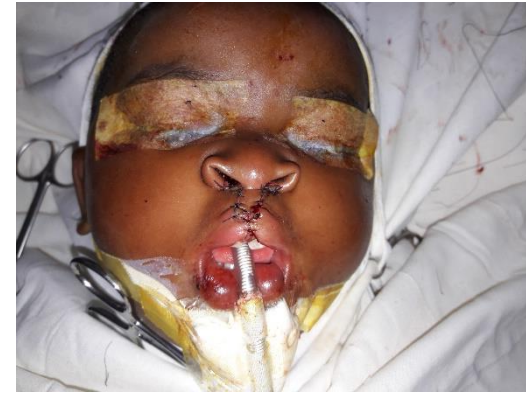- Date: 18/03/2019
- Opérateurs: TRAORE; DROUET; HAY;
- Anesthésistes: SOUBIROU; LORNAGE; CARTAL; JURADO
- IBODE : SOTOMAYOR ; BERTHIER GUILLEMET
- CRO: sous AG, aseptie, drapage
- Indication: chéilorhinoplastie
- Tracé des incisions selon Tenisson,
- Incision sur les berges de la fente labiale après infiltration à la xylo adrénalinée. Avivement des moignons labiaux et du seuil narinaire. Dissection musculaire, Suture vestibulaire supérieur au Novosyn 5/0. Suture du vermillon au Novosyn 5/0. Suture musculaire au Novosyn 4/0. Suture cutanée au Flexo 6/0. Pansement gras,



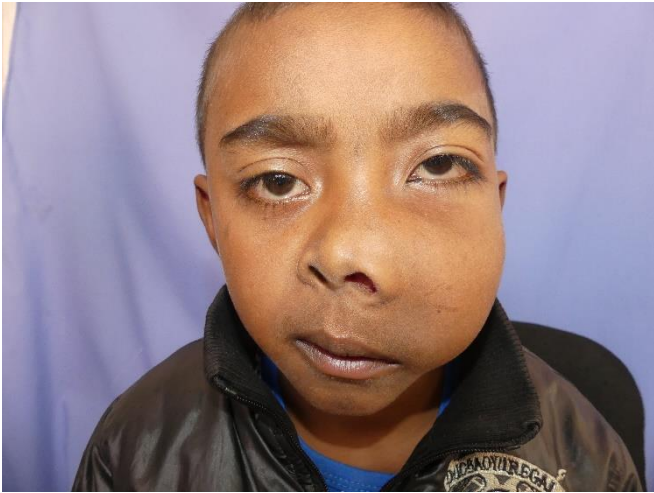RASOANAMBINA Melanyl, 5 ans; 11 kgs; fente labiale bilatérale



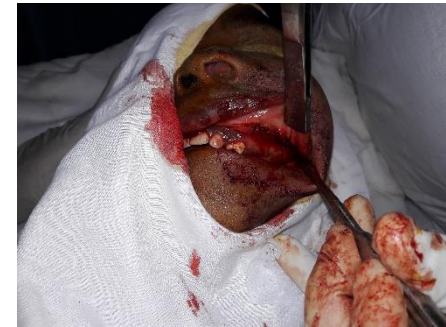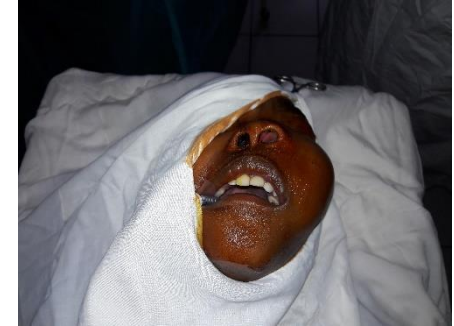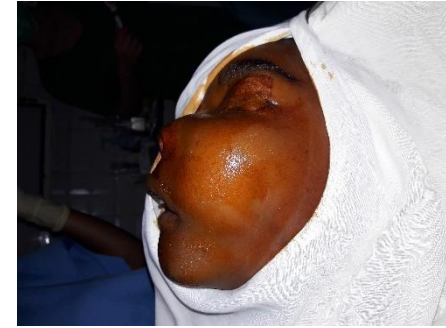- Date: 18/03/2019
- Opérateurs: TRAORE; DROUET; HAY;
- Anesthésistes: SOUBIROU; LORNAGE; CARTAL; JURADO
- IBODE : SOTOMAYOR ; BERTHIER GUILLEMET
- CRO: sous AG, asepsie, drapage
- Incision selon Millard. Avivement des moignons labiaux. Décollement sous périoste à partir de l'incision vestibulaire supérieur. Septoplastie avec décollement sous périchondral par le pied de la columellaire. Suture vestibulaire supérieur au Novosyn 5/0. Suture du vermillon au Novosyn 5/0. Suture musculaire au Novosyn 5/0. Suture cutanée au Flexo 6/0. Steristrips. Conformateurs endonarinaires x2.



ANDRIANIATAGO Nomena; 10 ans; 25 kgs; tumeur maxillaire

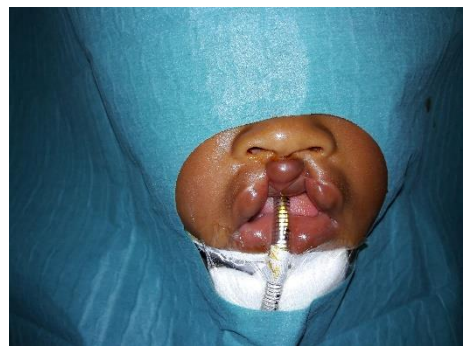
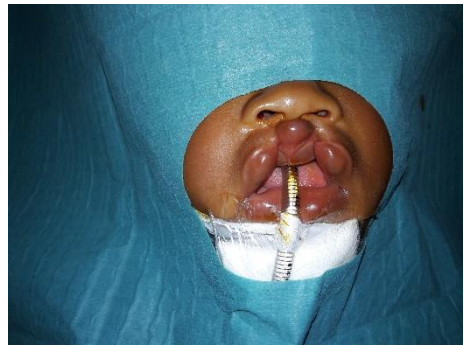
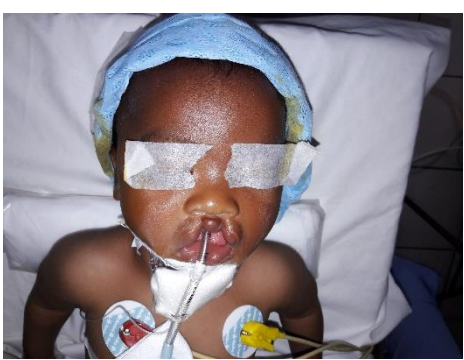- Date: 18/03/2019
 - Opérateurs: TRAORE; Holy
 - Anesthésistes: SOUBIROU; LORNAGE; CARTAL; JURADO
 - IBODE : SOTOMAYOR ; BERTHIER GUILLEMET
 - CRO: sous AG, asepsie, drapage
-
- Indication: biopsie
 - infiltration à la xylo adrénalinée, Incision vestibulaire. Rugination pour la mise en évidence de la tumeur. Prélèvement d'un fragment de la tumeur à la pince Gouge,
 - Mèche hémostatique, Fermeture du site de prélèvement au vicryl 3/0.

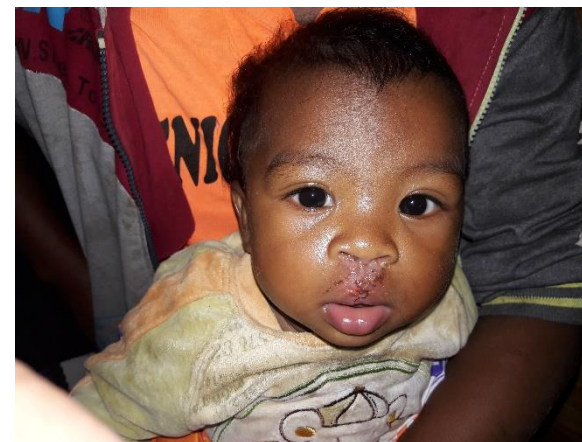
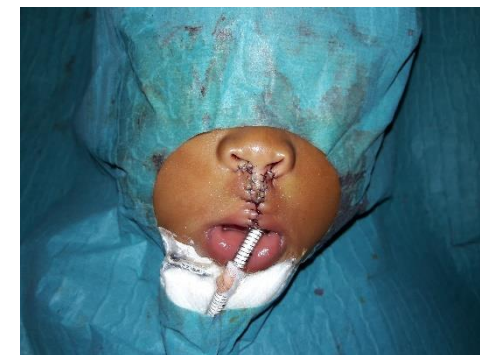
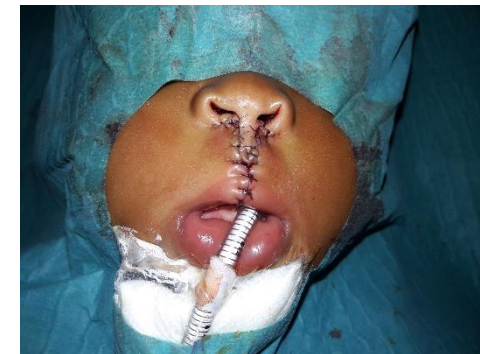• **19-03-2019**

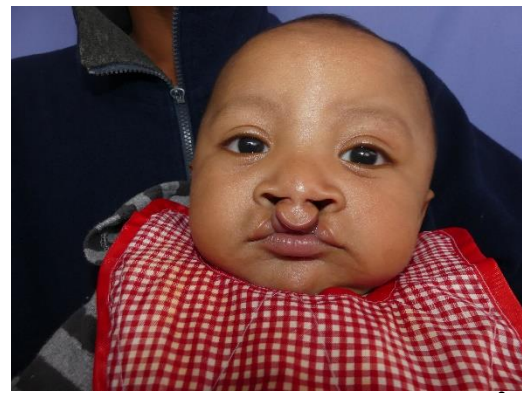NOMENJANAHARY Hasina; 8 mois; 5 kgs; fente labio-alvéolaire bilatérale



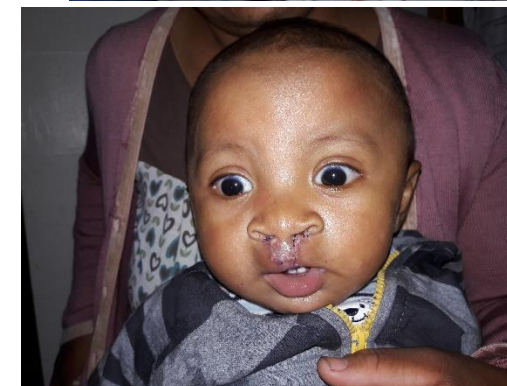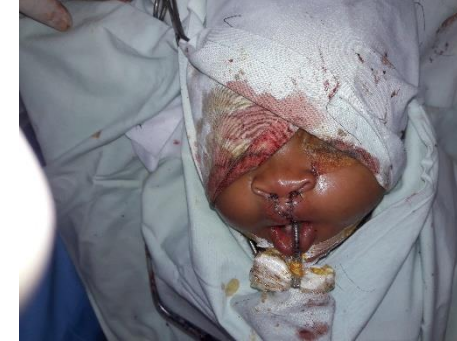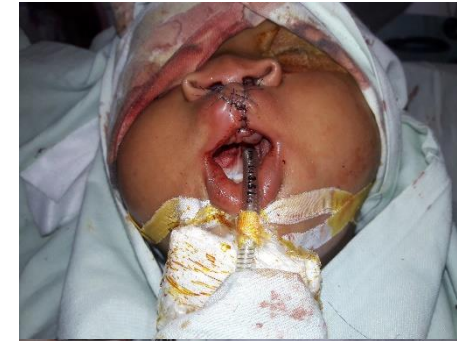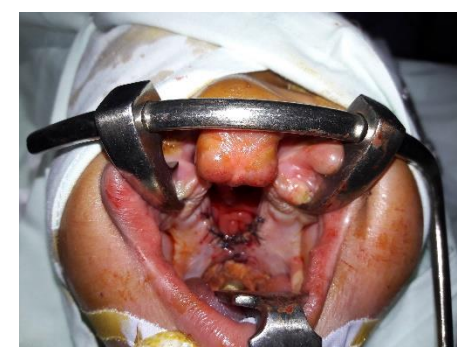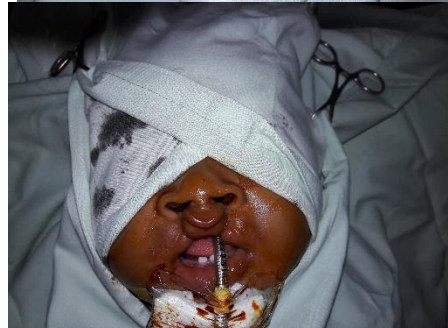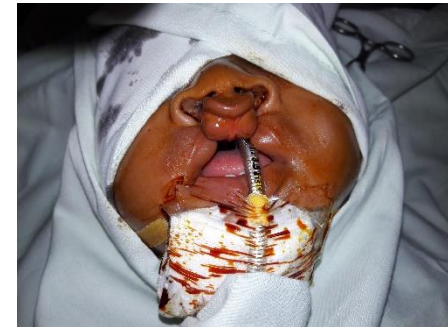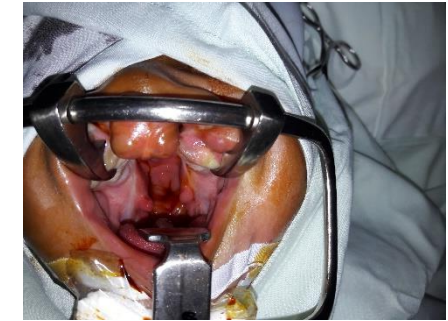- Date: 19/03/2019
- Opérateurs: TRAORE;HAY
- Anesthésistes: SOUBIROU; LORNAGE; CARTAL; JURADO
- IBODE : SOTOMAYOR ; BERTHIER GUILLEMET
- CRO: sous AG, asepsie, drapage
- Incision selon Millard. Avivement des moignons labiaux. Décollement sous périoste à partir de l'incision vestibulaire supérieur. Septoplastie avec décollement sous périchondral par le pied de la columelle. Suture vestibulaire supérieur au Novosyn 5/0. Suture du vermillon au Novosyn 5/0. Suture musculaire au Novosyn 5/0. Suture cutanée au Flexo 6/0. Pansement gras.
-

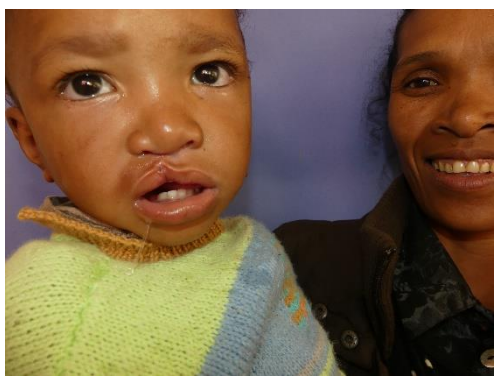

SEHENOMANAMTSOA Lucas Eric; 6 mois; 8 kgs; FBT



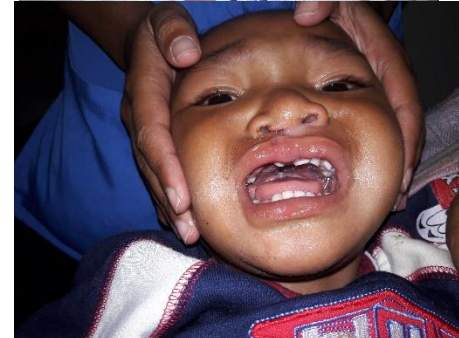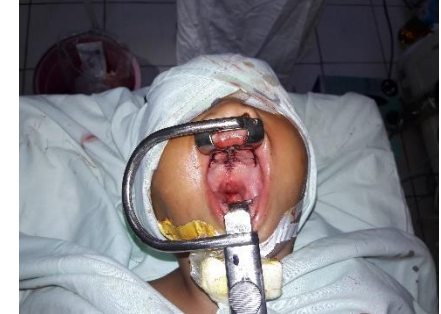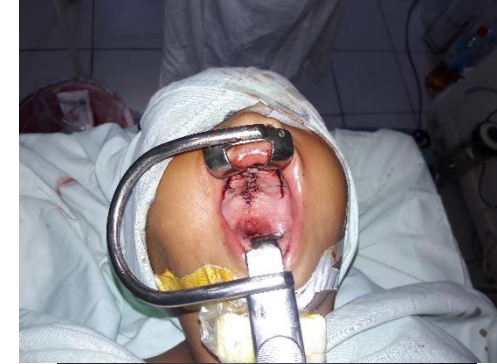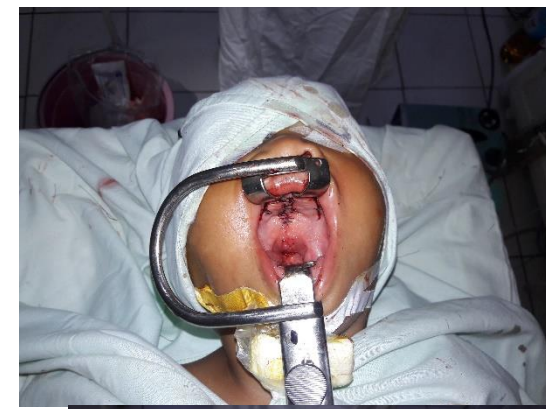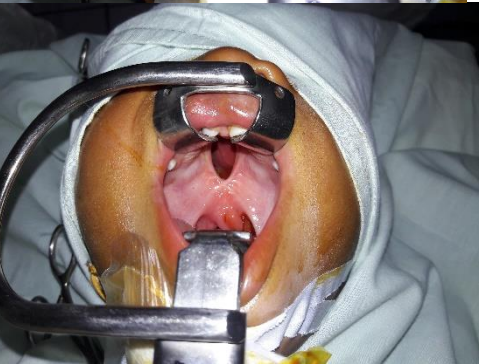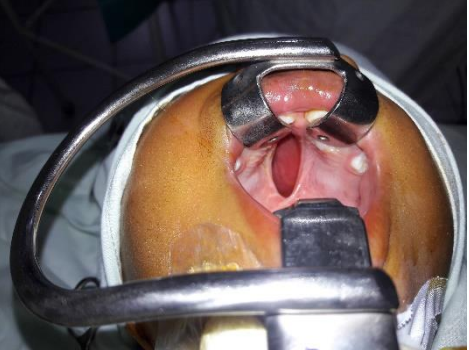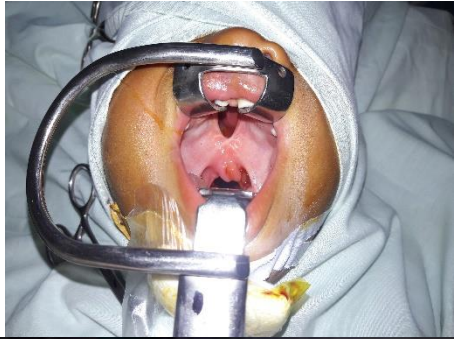- Date: 19/03/2019
- Opérateurs: TRAORE; Amanda;
- Anesthésistes: SOUBIROU; LORNAGE; CARTAL; JURADO
- IBODE : SOTOMAYOR ; BERTHIER GUILLEMET
- CRO: sous AG, asepsie, drapage
- Indication: VIV + chéiloplastie
- Incision sur les berges de la fente velopalatine après infiltration à la xylo adrénalinée.
- Dissection musculaire. Libération des muscles du voile. Véloplastie intravélaire. Fermeture plan par plan du voile et du plan nasal au Novosyn 5/0. Fermeture de la fibromuqueuse buccale au Novosyn 4/0
- Incision selon Millard. Avivement des moignons labiaux. Décollement sous périoste à partir de l'incision vestibulaire supérieur. Septoplastie avec décollement sous périchondral par le pied de la columellaire.
Suture vestibulaire supérieur au Novosyn 5/0. Suture du vermillon au Novosyn 5/0. Suture musculaire au Novosyn 5/0. Suture cutanée au Flexo 6/0. Conformateurs endonarinaires x2.





ELIO; 2 ANS; 10 KGS; FUT

- Date: 19/03/2019
- Opérateurs: TRAORE; DROUET; HAY;
- Anesthésistes: SOUBIROU; LORNAGE; CARTAL; JURADO
- IBODE : SOTOMAYOR ; BERTHIER GUILLEMET
- CRO: sous AG, asepsie, drapage
- Fermeture velopalatine en incisant sur les berges de la fente et réalisation des contre-incisions latérales. Décollement sous-périosté des lambeaux de fibromuqueuse palatine. Dissection du pédicule palatin postérieur. Décollement de la muqueuse nasale par rapport aux lames palatines. Fermeture plan par plan, avec 3 plans au niveau du voile au Novosyn 5/0. Fermeture des incisions latérales.



• 20-03-2019

NASANDRATRINIAVO Christian Loic; 6 mois; 6 kgs; FBT

Date: 20/03/2019

Opérateurs: TRAORE; DROUET; HAY;

Anesthésistes: SOUBIROU; LORNAGE; CARTAL; JURADO
IBODE : SOTOMAYOR ; BERTHIER GUILLEMET

CRO: sous AG, asepsie, drapage

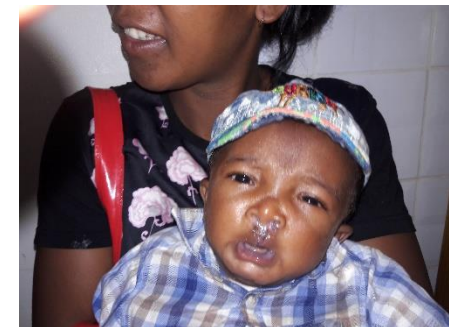
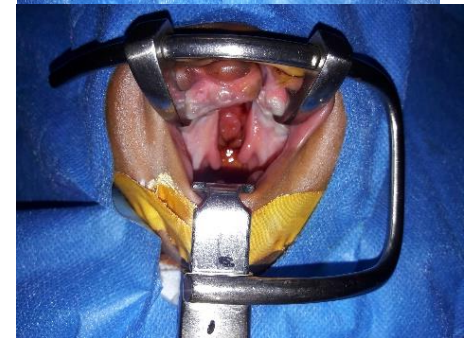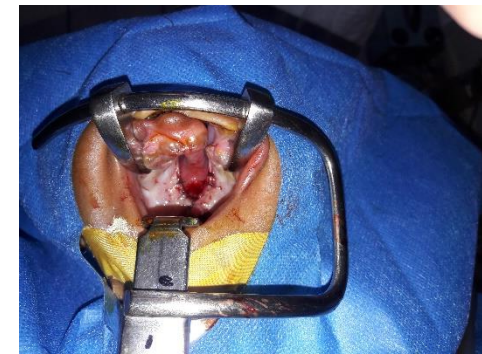
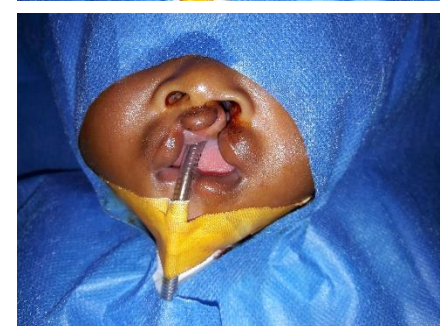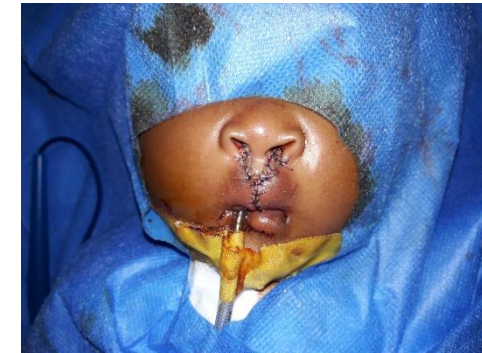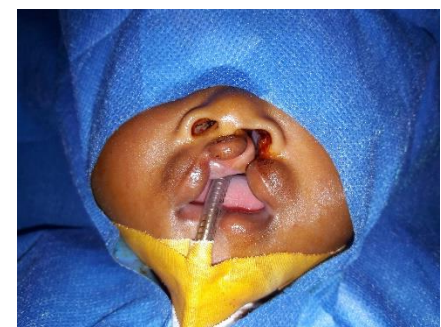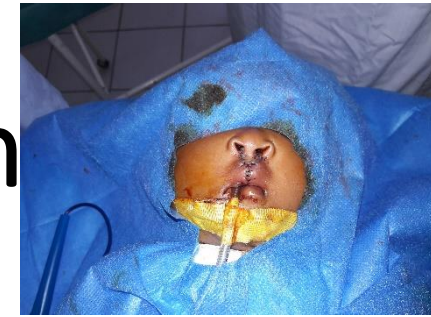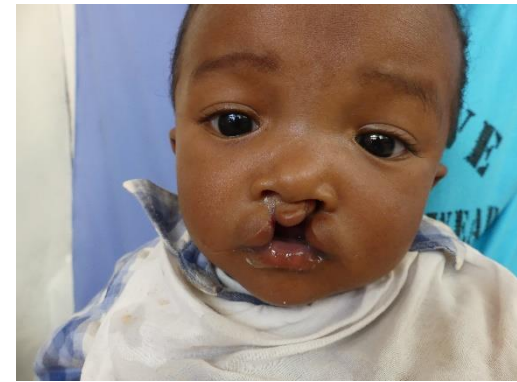Indication: VIV + chéiloplastie

Incision sur les berges de la fente veloplatine après infiltration à la xylo adrénalinée.

Dissection musculaire. Libération des muscles du voile. Véloplastie intravélaire. Fermeture plan par plan du voile et du plan nasal au Novosyn 5/0. Fermeture de la fibromuqueuse buccale au Novosyn 4/0

Incision selon Millard. Avivement des moignons labiaux. Décollement sous périosté à partir de l'incision vestibulaire supérieur. Septoplastie avec décollement sous périchondral par le pied de la columellaire.

Suture vestibulaire supérieur au Novosyn 5/0. Suture du vermillon au Novosyn 5/0. Suture musculaire au Novosyn 5/0. Suture cutanée au Flexo 6/0. Pansement gras.



ANDRIATANSOA Jean Paul; 5 ans; 9 kgs; fente 7 de Tessier

Date: 20/03/2019

Opérateurs: TRAORE; DROUET;

Anesthésistes: SOUBIROU; LORNAGE; CARTAL;
JURADO

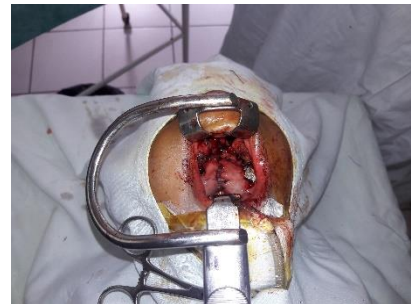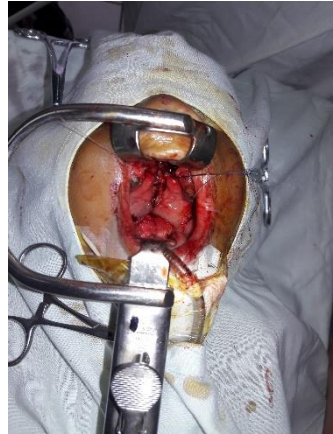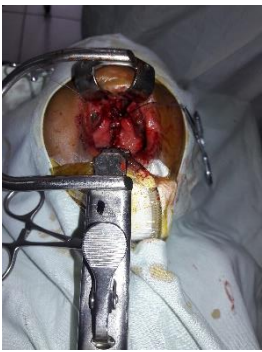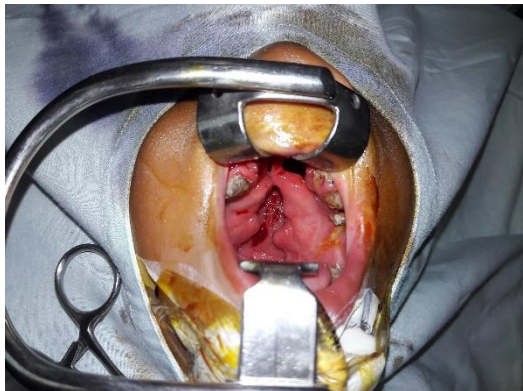
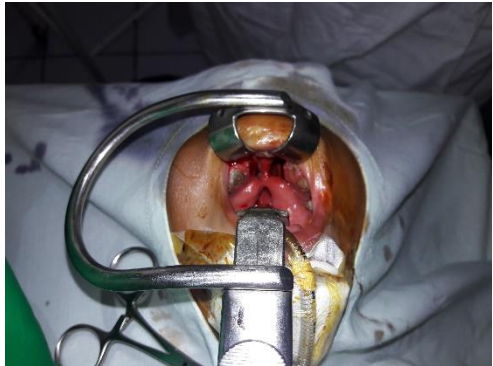
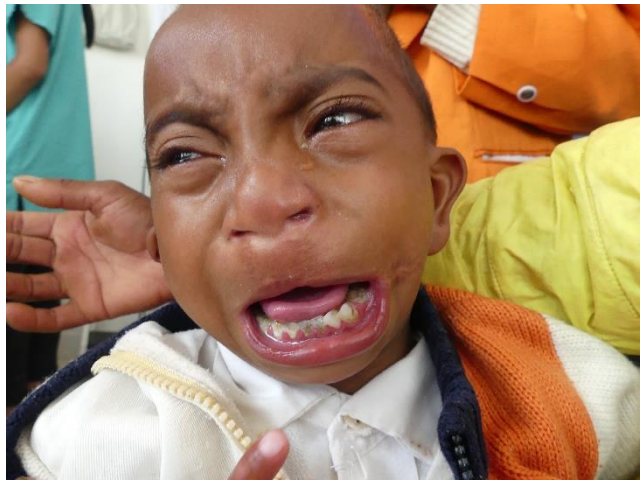
IBODE : SOTOMAYOR ; BERTHIER GUILLEMET

CRO: sous AG, asepsie, drapage

Reprise de la fermeture velopalatine en incisant sur les berges de la fente et réalisation des contreincisions latérales.

Décollement sous-périosté des lambeaux de fibromuqueuse palatine. Dissection du pédicule palatin postérieur.

Décollement de la muqueuse nasale par rapport aux lames palatines. Fermeture plan par plan, avec 3 plans au niveau du voile au Novosyn 5/0. Fermeture des incisions latérales.



NOMENJANANARY Francine; 18 mois; 8 kgs; kyste tractus thyroéoglosse

Date: 20/03/2019

Opérateurs: TRAORE; DROUET; HAY;

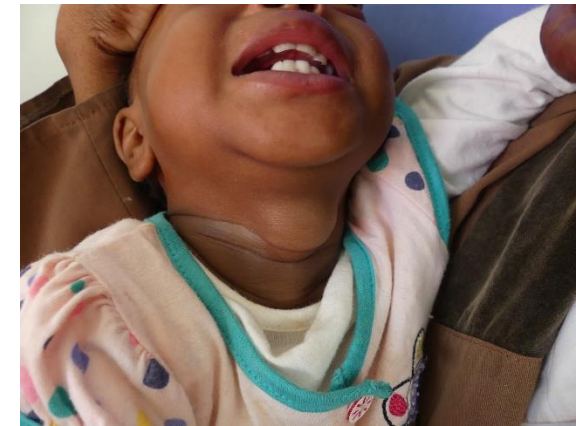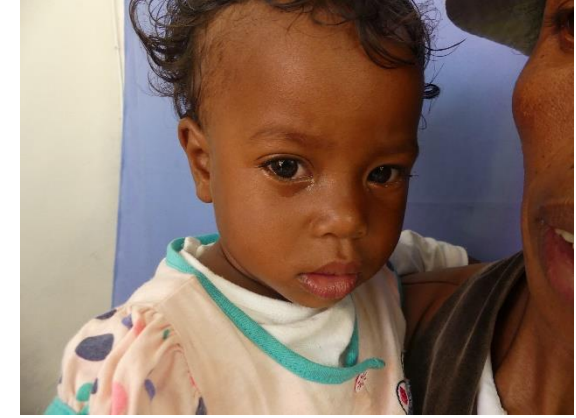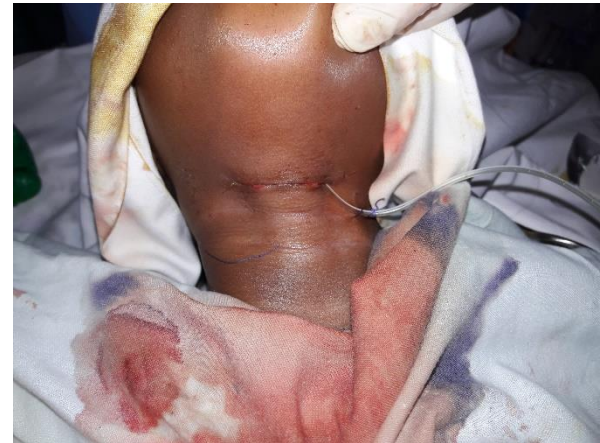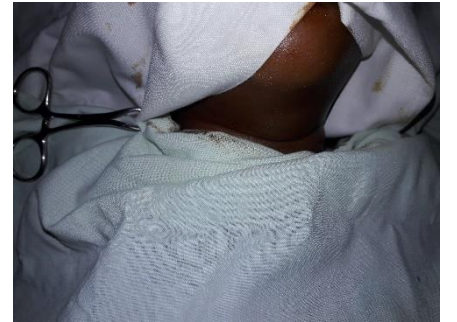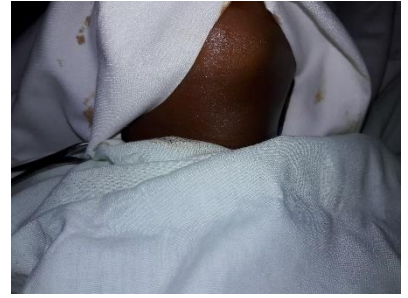Anesthésistes: SOUBIROU; LORNAGE; CARTAL;
JURADO

IBODE : SOTOMAYOR ; BERTHIER GUILLEMET

CRO: sous AG, asepsie, drapage

Indication: tumorectomie

Incision sous mentale à 2 travers de doigt de l'os hyoïde,
Dissection sous cutanée et musculaire, Mise en évidence
de la masse kystique. Ligature à la base et exérèse de la
tumeur, Hémostase soignée, Fermeture plan par plan
sur un manovac, Pansement,



RANARIVELO Oliva; 4 ans; 13 kgs; fente vélo-palatine

Date: 20/03/2019

Opérateurs: TRAORE; DROUET; HAY;

Anesthésistes: SOUBIROU; LORNAGE; CARTAL;
JURADO

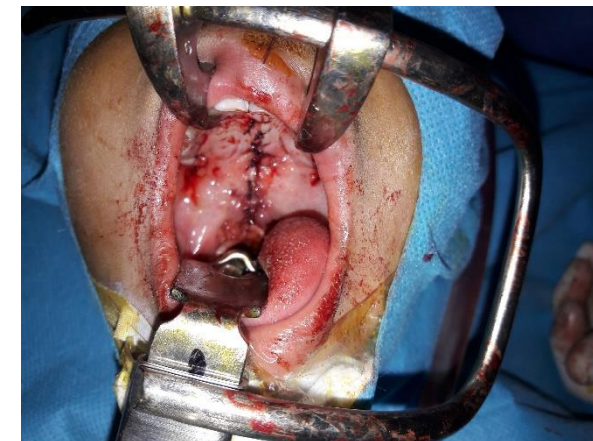
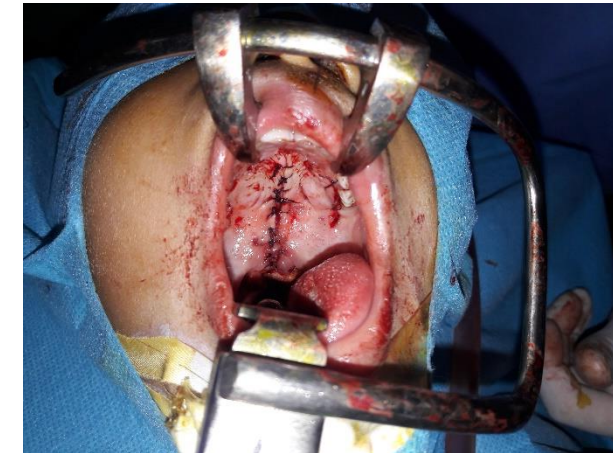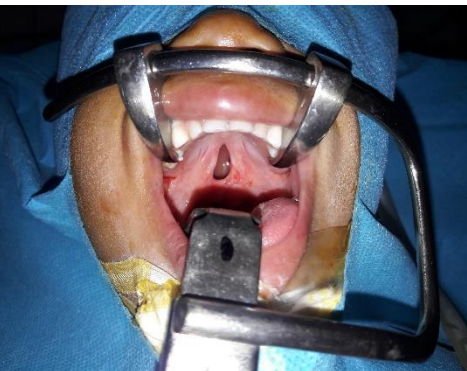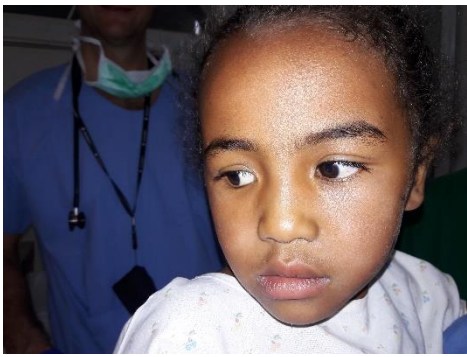IBODE : SOTOMAYOR ; BERTHIER GUILLEMET

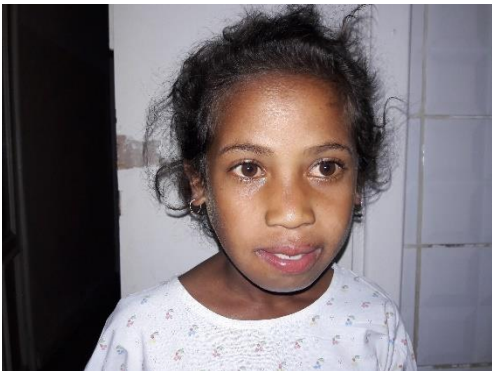CRO: sous AG, asepsie, drapage

Fermeture velopalatine en incisant sur les berges de la fente et réalisation des contreincisions latérales.

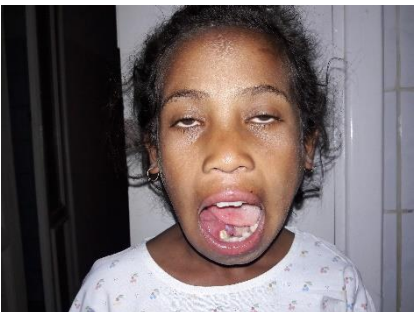
Décollement souspérisoté des lambeaux de fibromuqueuse palatine. Dissection du pédicule palatin postérieur. Réalisation de la veloplastie intravélaire. Décollement de la muqueuse nasale par rapport aux lames palatines. Fermeture plan par plan, avec 3 plans au niveau du voile au Novosyn 5/0.

Fermeture des incisions latérales.





RAHARIMANANA Prisca; 10 ans; 27 kgs; biopsie



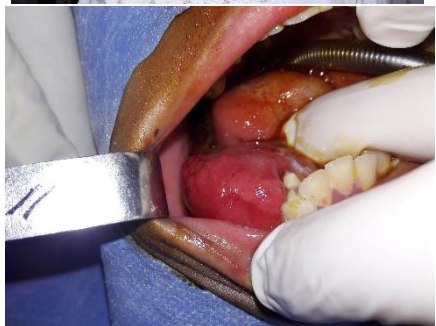Date: 20/03/2019

Opérateurs: TRAORE; DROUET; HAY;

Anesthésistes: SOUBIROU; LORNAGE

IBODE : SOTOMAYOR ; BERTHIER GUILLEMET

CRO: sous AG, asepsie, drapage



Abord endobuccal,

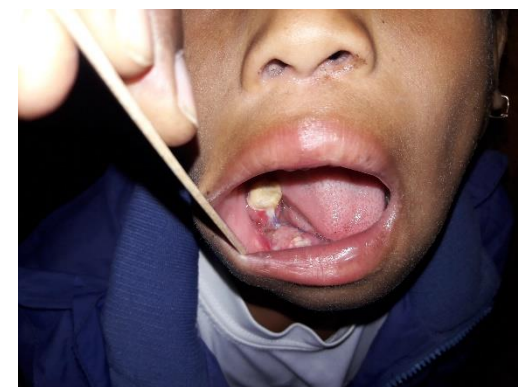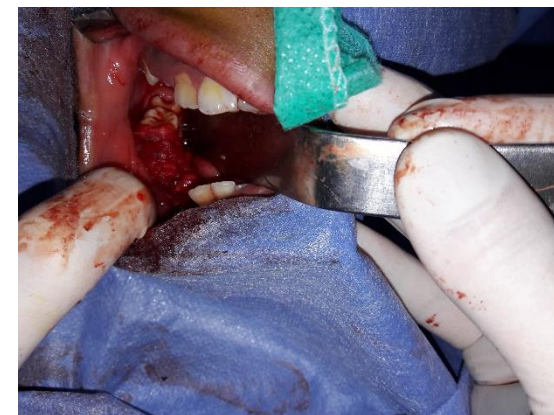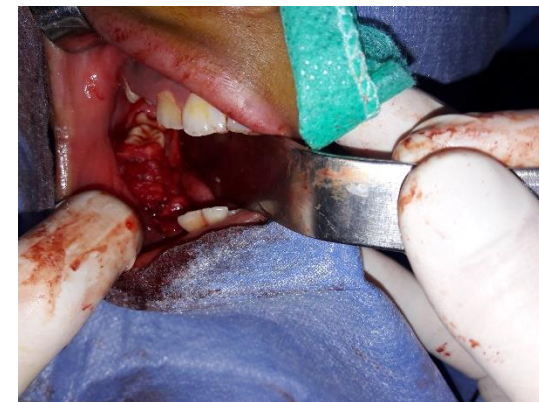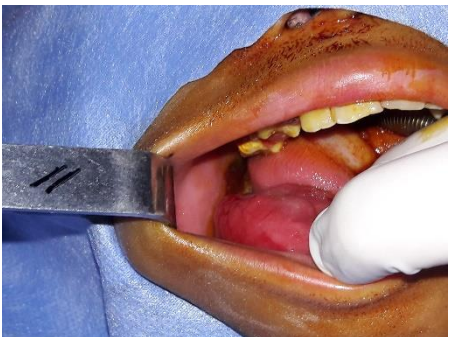Infiltration à la xylocaïne adrénalinée,

Exérèse aux ciseaux courbes d'un bourgeon charnu très hémorragique.

Extraction des dents 43; 44; 45 et 46

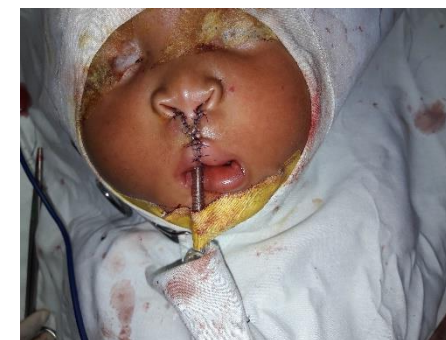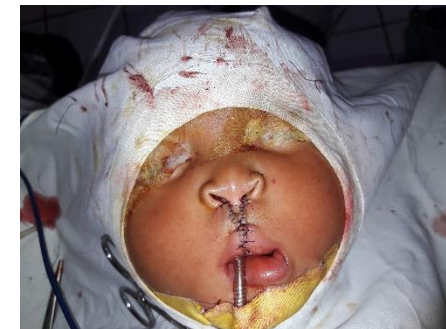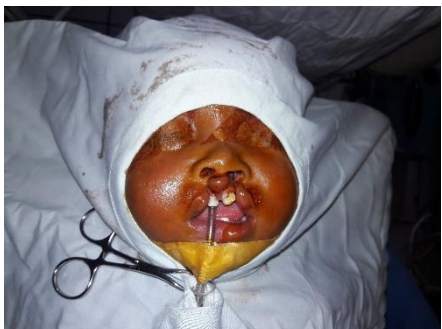
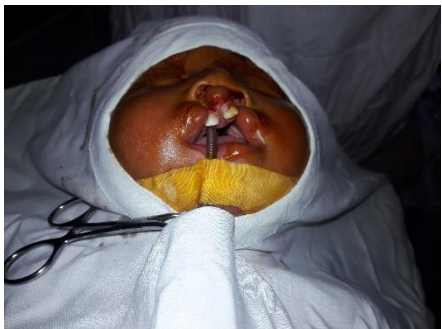Hémostase

Fermeture de la muqueuse alvéolaire au vicryl 3/0



• **21-03-2019**

RANDRIANARIMALALA Fitahiana; 2 ans; 8 kgs; fente bilatérale totale



Date: 21/03/2019

Opérateurs: TRAORE; Amanda

Anesthésistes: SOUBIROU; LORNAGE; CARTAL;
JURADO

IBODE : SOTOMAYOR ; BERTHIER GUILLEMET

CRO: sous AG, asepsie, drapage

Incision selon Millard. Avivement des moignons labiaux.
Décollement sous périoste à partir de l'incision vestibulaire
supérieur. Septoplastie avec décollement sous périchondral par
le pied de la columellaire.

Suture vestibulaire supérieur au Novosyn 5/0. Suture du
vermillon au Novosyn 5/0. Suture musculaire au Novosyn 5/0.
Suture cutanée au Flexo 6/0. Pansement gras.

RAKOTONIAINA Jean Simon; 23 ans; 59 kgs; fistule d'origine dentaire

Date: 21/03/2019

Opérateurs: TRAORE; DROUET; HAY;

Anesthésistes: SOUBIROU; LORNAGE

IBODE : SOTOMAYOR ; BERTHIER GUILLEMET

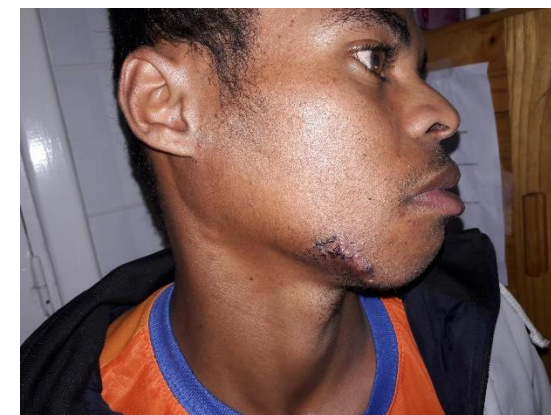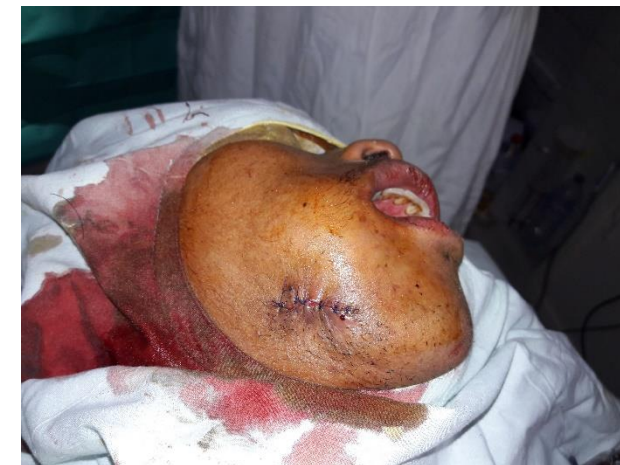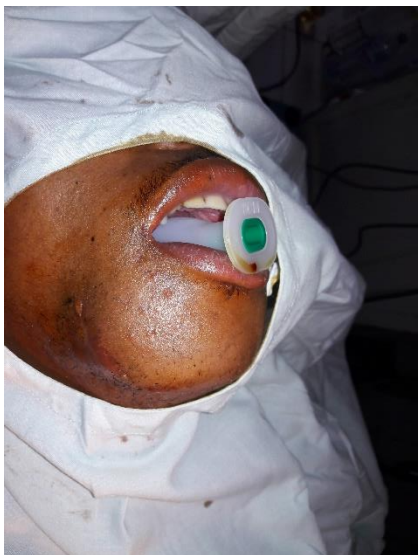CRO: sous AG, asepsie, drapage

Infiltration à la xylocaïne adrénalinée. Dissection et excision du trajet fistuleux.

En endobuccal, extraction des dents 46 et 47. Curetage alvéolaire et lavage au sérum salé bétadiné.

Fermeture de la muqueuse alvéolaire. Fermeture de la voie d'abord cutanée.

Pansement compressif.



KANTONIAINA Saina; 7 mois; 7 kgs; angiome veineux paupière supérieure droite

Date: 21/03/2019

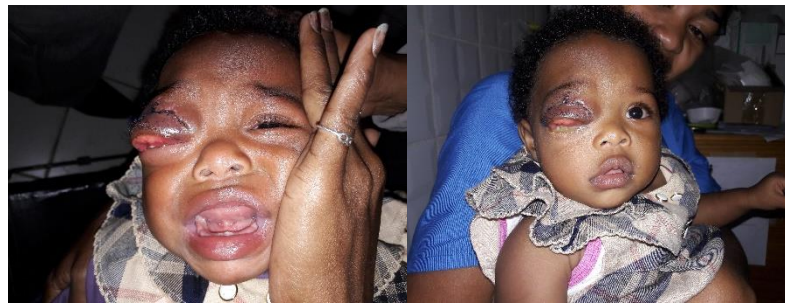
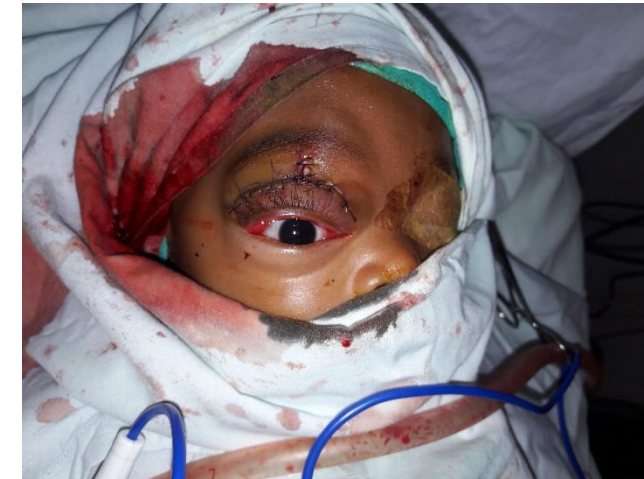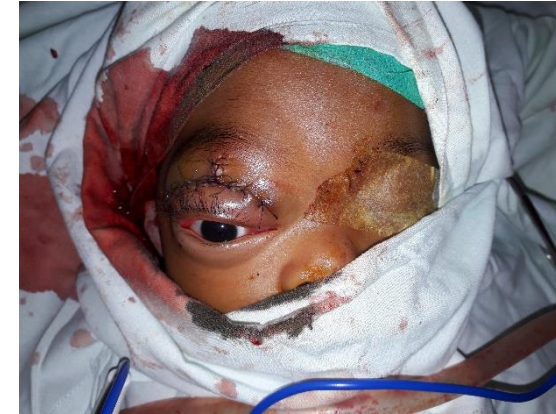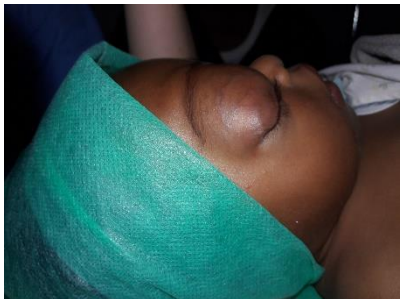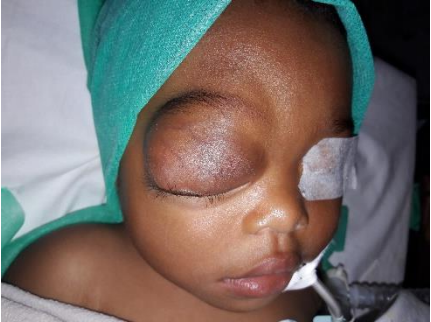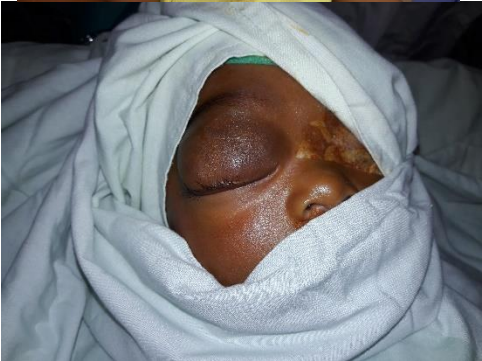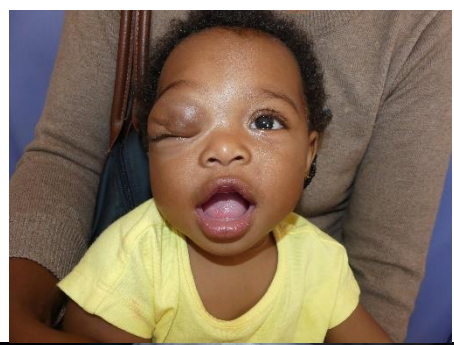
Opérateurs: TRAORE; BENATEAU

Anesthésistes: SOUBIROU; LORNAGE; CARTAL; JURADO

IBODE : SOTOMAYOR ; BERTHIER GUILLEMET

CRO: sous AG, asepsie, drapage

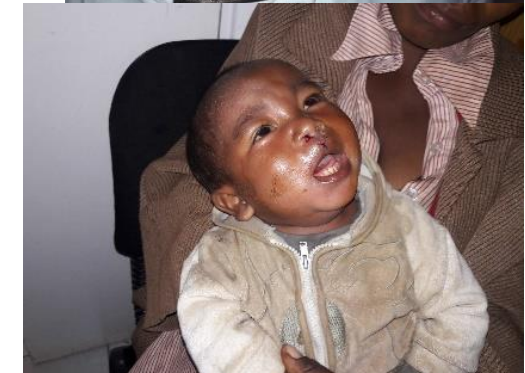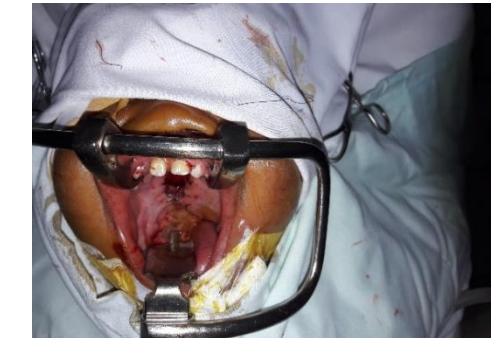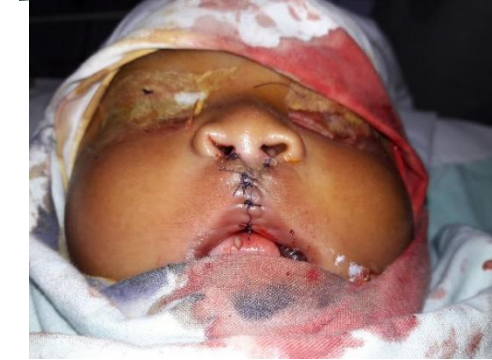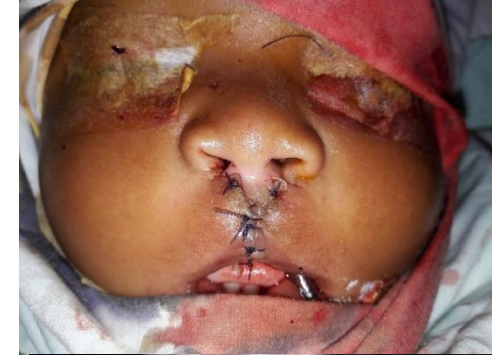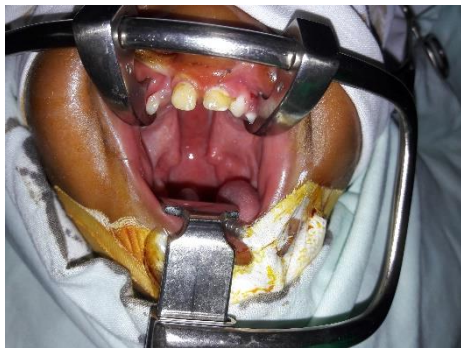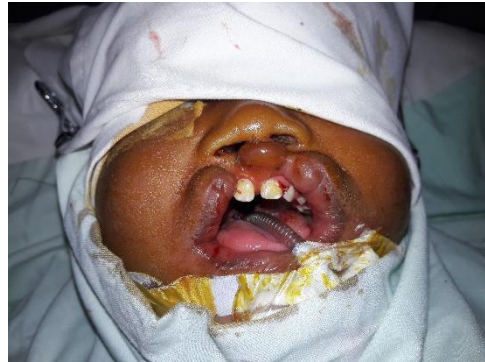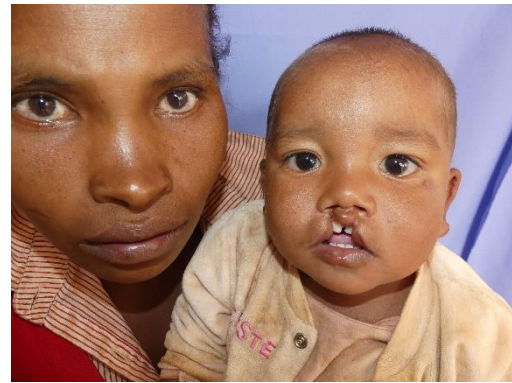Dessin du Tracé des incisions. Infiltration à la xylocaïne
adréalinée. Excision d'un fuseau au niveau de la paupière.
Dissection de la tumeur. Partie conjonctive négligée.
Hémosatse soigneuse. Fermeture en 2 plans.
Pansement oculaire..



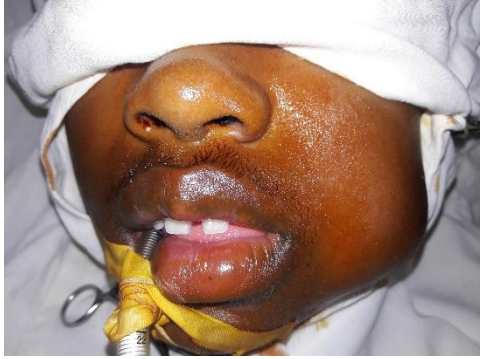• 22-03-2019

RANDRIANIAINA Estella; 6 mois; 7 kgs; FBT

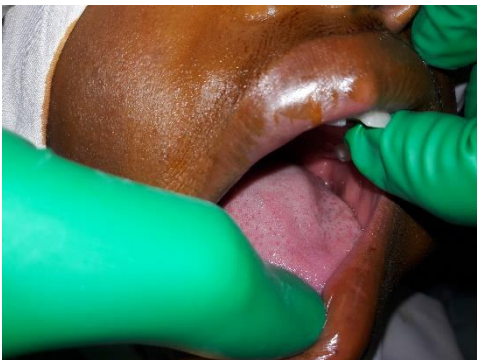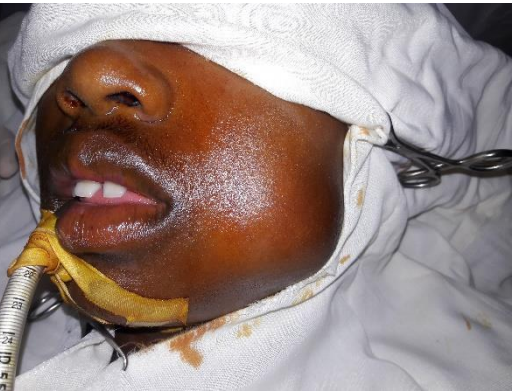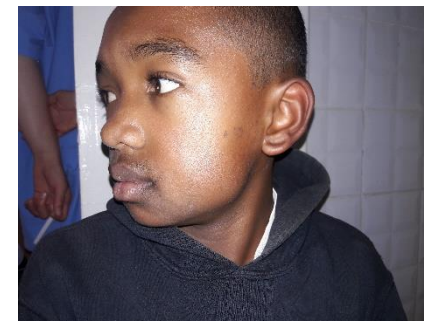
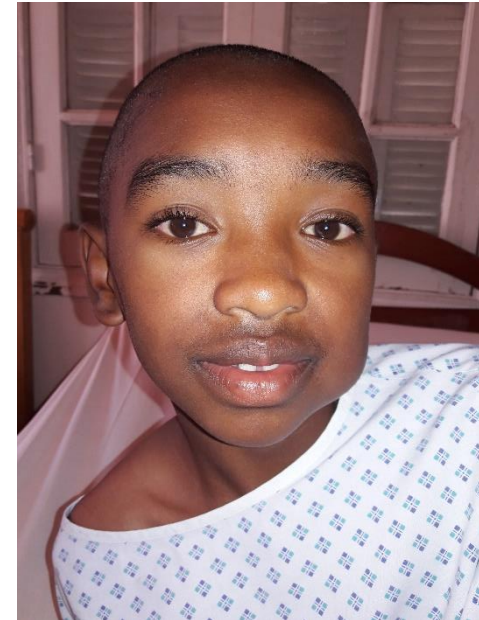
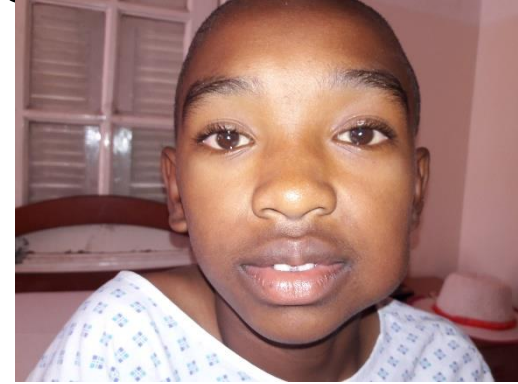- Date: 22/03/2019
- Opérateurs: TRAORE; DROUET; HAY;
- Anesthésistes: SOUBIROU; LORNAGE; CARTAL; JURADO
- IBODE : SOTOMAYOR ; BERTHIER GUILLEMET
- CRO: sous AG, asepsie, drapage
- Indication: VIV + chéiloplastie
- Incision sur les berges de la fente veloplastine après infiltration à la xylo adrénalinée.
- Dissection musculaire. Libération des muscles du voile. Véloplastie intravélaire. Fermeture plan par plan du voile et du plan nasal au Novosyn 5/0. Fermeture de la fibromuqueuse buccale au Novosyn 4/0
- Incision selon Millard. Avivement des moignons labiaux. Décollement sous périoste à partir de l'incision vestibulaire supérieur. Septoplastie avec décollement sous périchondral par le pied de la columellaire. Suture vestibulaire supérieur au Novosyn 5/0. Suture du vermillon au Novosyn 5/0. Suture musculaire au Novosyn 5/0. Suture cutanée au Flexo 6/0. Pansement gras.

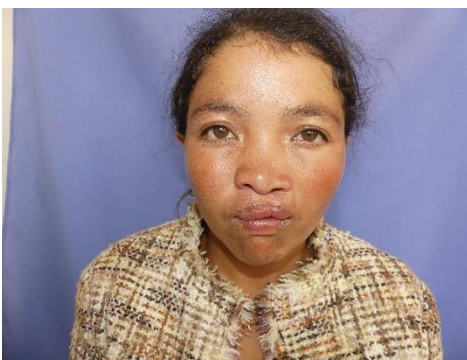

RAFANOMEZANTSOA Todisoa; 12 ans; 33 kgs; masse joue gauche



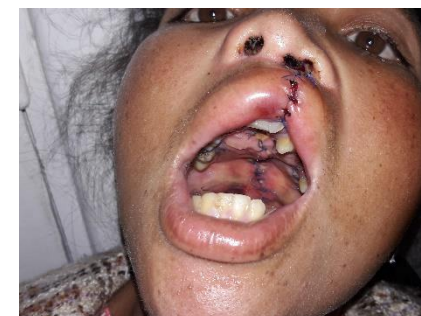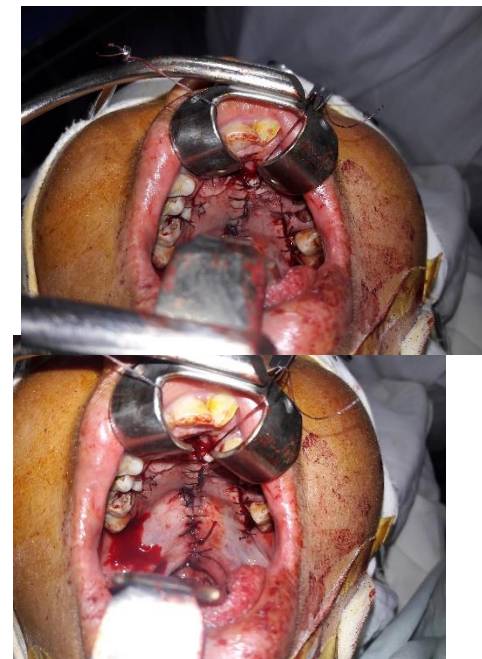
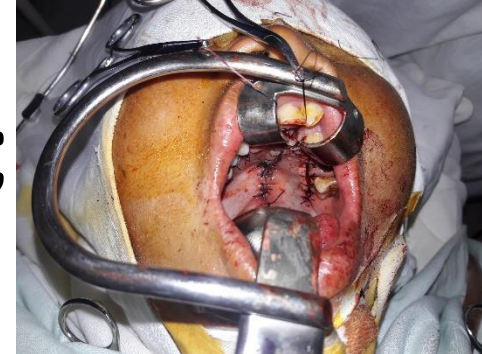
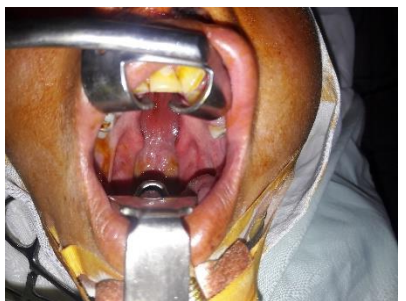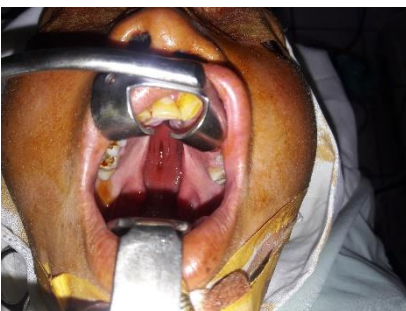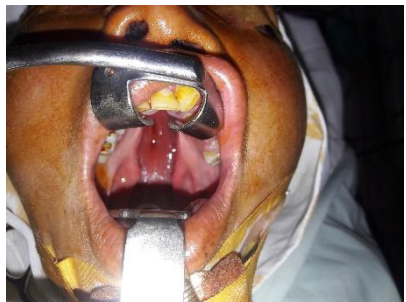
- Date: 22/03/2019
- Opérateurs: TRAORE; DROUET; HAY;
- Anesthésistes: SOUBIROU; LORNAGE; CARTAL; JURADO
- IBODE : SOTOMAYOR ; BERTHIER GUILLEMET
- CRO: sous AG, asepsie, drapage
- Voie d'abord endobuccale
- Infiltration à la xylocaïne adrénalinée. Incision muqueuse.
- Dissection et mise en évidence d'une masse en région génienne basse. Tumorectomie. Hémostase. Fermeure au Vicryl 3/0.





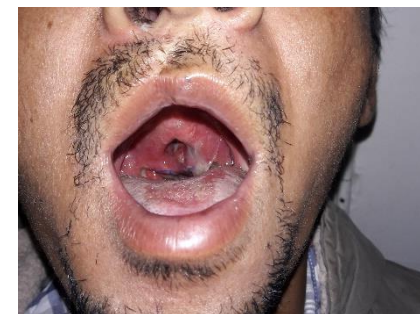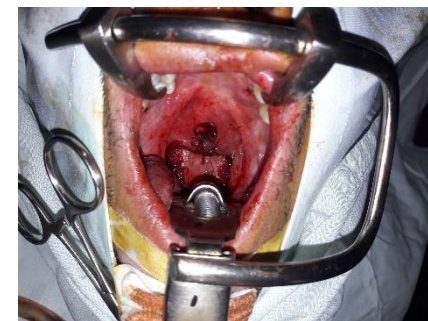

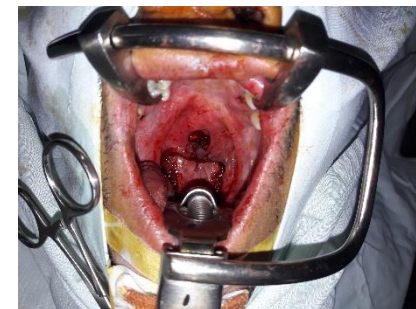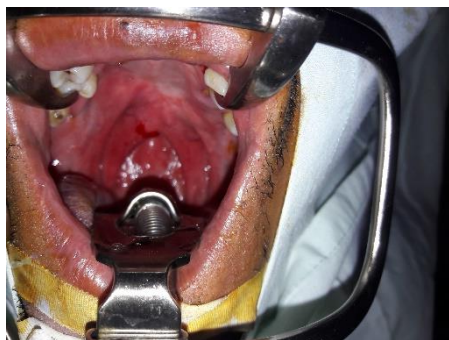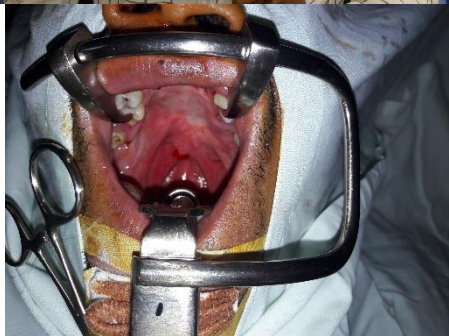RAZAFIMALALA Bernadette; 28 ans; 37 kgs; FUTG

- Date: 22/03/2019
- Opérateurs: TRAORE; DROUET; HAY;
- Anesthésistes: SOUBIROU; LORNAGE; CARTAL; JURADO
- IBODE : SOTOMAYOR ; BERTHIER GUILLEMET
- CRO: sous AG, asepsie, drapage
- Fermeture velopalatine en incisant sur les berges de la fente et réalisation des contreincisions latérales. Décollement souspérisoté des lambeaux de fibromuqueuse palatine. Dissection du pédicule palatin postérieur. Réalisation
- De la veloplastie intravélaire. Décollement de la muqueuse nasale par rapport aux lames palatines. Fermeture plan par plan, avec 3 plans au niveau du voile au Novosyn 4 /0. Fermeture des incisions latérales.

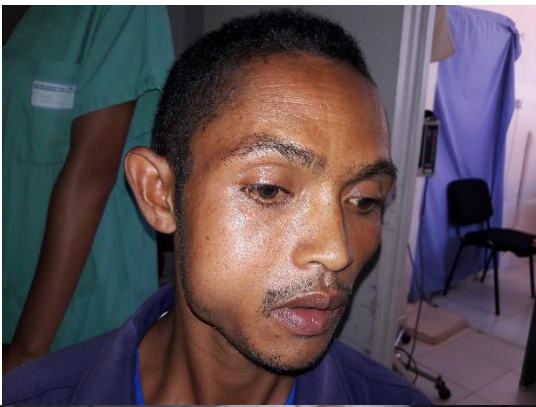

RAFAMOMEZA Jocelyn; 30 ans; 57 kgs; FUTG

- Date: 22/03/2019
- Opérateurs: TRAORE; Holy
- Anesthésistes: SOUBIROU; LORNAGE; CARTAL; JURADO
- IBODE : SOTOMAYOR ; BERTHIER GUILLEMET
- CRO: sous AG, asepsie, drapage
- Infiltration à la xylocaïne adrénalinée.
- Levée des lambeaux aux dépens des piliers palatins postérieurs.
- Incision au dessus de l'aponévrose pré-vertébrale et réalisation d'un lambeau à pédicule inférieur selon Orticochéa.
- Suture au Vicryl 3/0

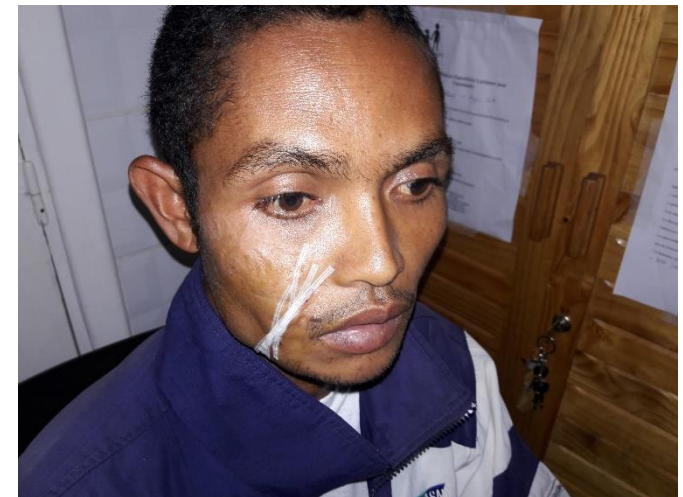
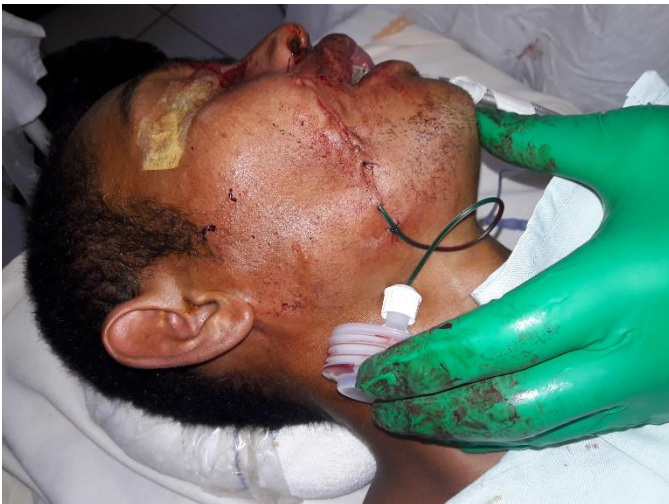
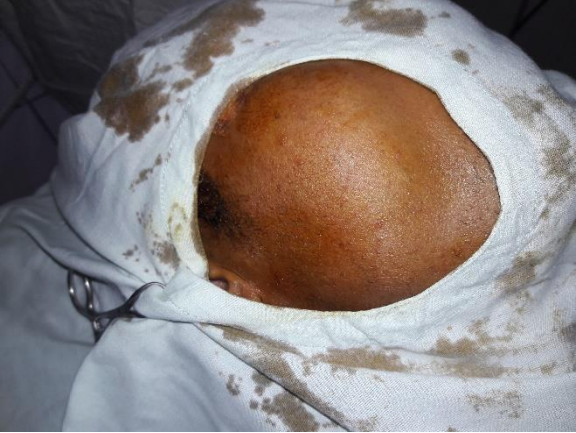• **25-03-2019**

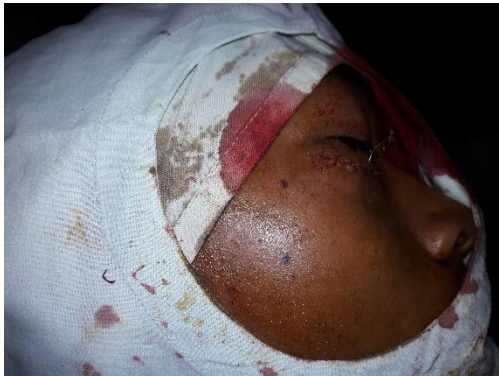
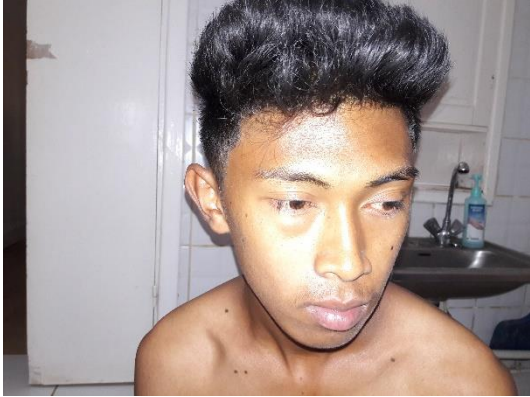
HERIONAKU René Gabriel; 34 ans; 48 kgs; masse génienne droite

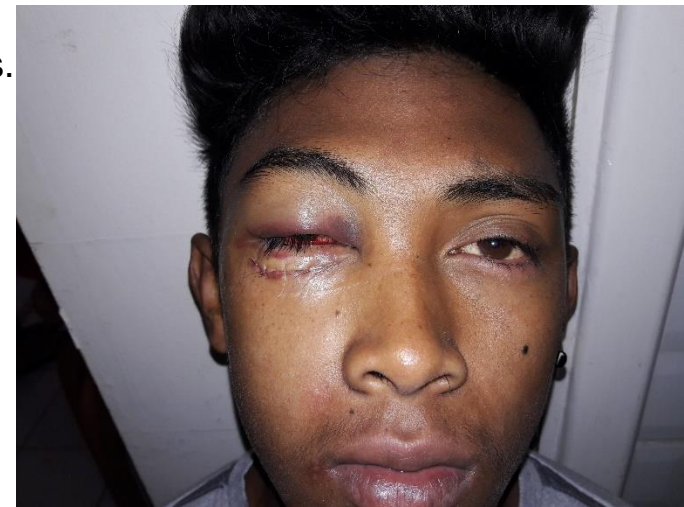- Date: 25/03/2019
- Opérateurs: TRAORE; Amanda;
- Anesthésistes: SOUBIROU; LORNAGE; CARTAL; JURADO
- IBODE : SOTOMAYOR ; BERTHIER GUILLEMET
- CRO: sous AG, asepsie, drapage
- Voie d'abord endobuccale
- Infiltration à la xylocaïne adrénalinée. Incision muqueuse.
- Dissection et mise en évidence d'une masse en région génienne basse. Tumorectomie. Hémostase. Fermeure au Vicryl 3/0 sur manovac



RANANOMANANA Fabien; 20ans; 56 kgs; malformation veineuse paupière inférieure gauche

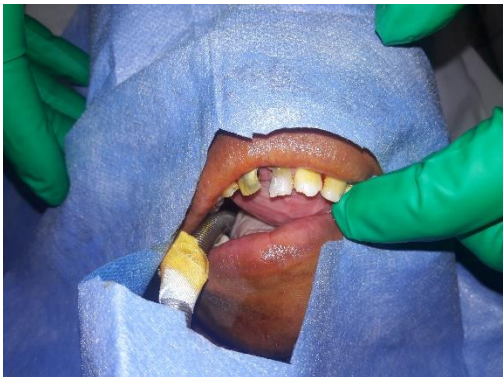
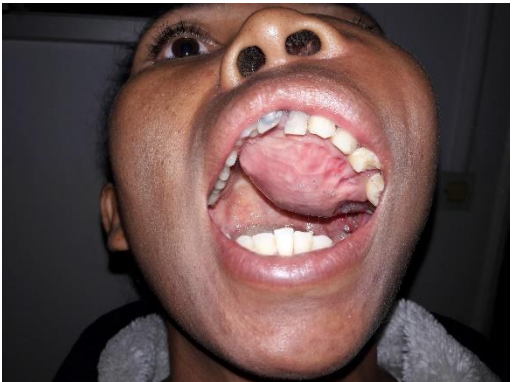
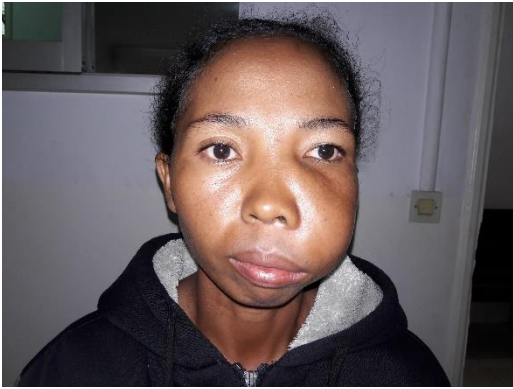- Date: 25/03/2019
- Opérateurs: TRAORE; Holy
- Anesthésistes: SOUBIROU; LORNAGE; CARTAL; JURADO
- IBODE : SOTOMAYOR ; BERTHIER GUILLEMET
- CRO: sous AG, asepsie, drapage
- Dessin du Tracé des incisions. Infiltration à la xylocaïne adrénalinée. Dissection de la tumeur. Partie conjonctive négligée.
- Hémostase soigneuse. Fermeture en 2 plans.
- Pansement oculaire..

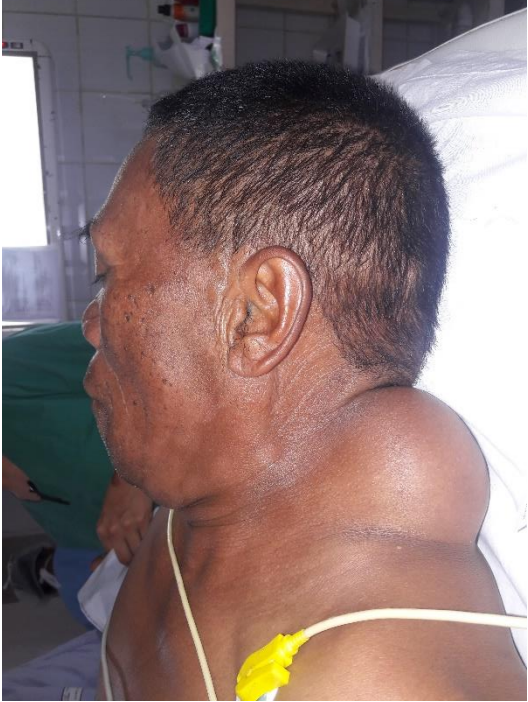

RAHARISOA Hantanirino; 30 ans; 43 kgs; tumeur maxillaire

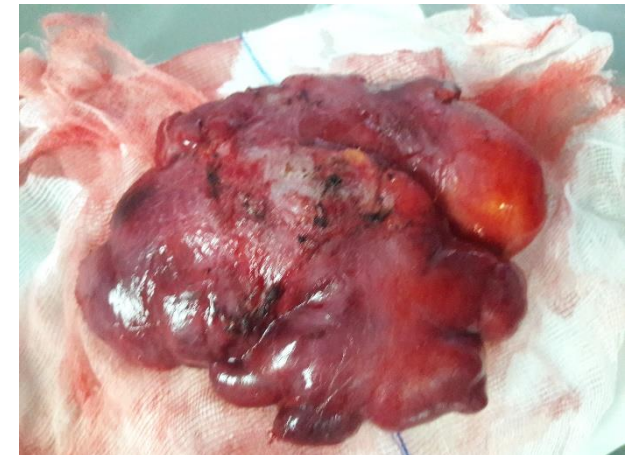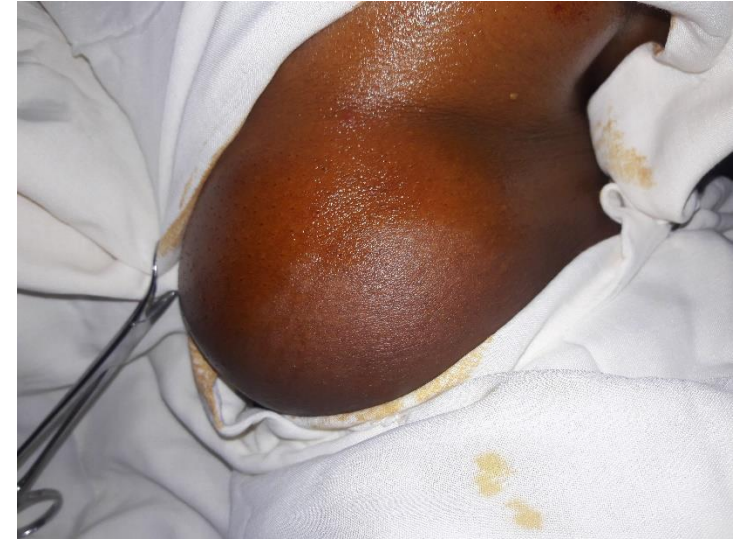- Date: 25/03/2019
- Opérateurs: TRAORE; HAY;
- Anesthésistes: SOUBIROU; LORNAGE; CARTAL; JURADO
- IBODE : SOTOMAYOR ; BERTHIER GUILLEMET
- CRO: sous AG, asepsie, drapage
- Indication: biopsie
- infiltration à la xylo adrénalinée, Incision vestibulaire. Rugination pour la mise en évidence de la tumeur. Prélèvement d'un fragment de la tumeur à la pinde Gouge,
- Mèche hémostatique, Fermeture du site de prélèvement au vicryl 3/0.



Jean-Philippe RAKOTONDRAINIBE; 62 ans; 65 kgs; lipome cervical



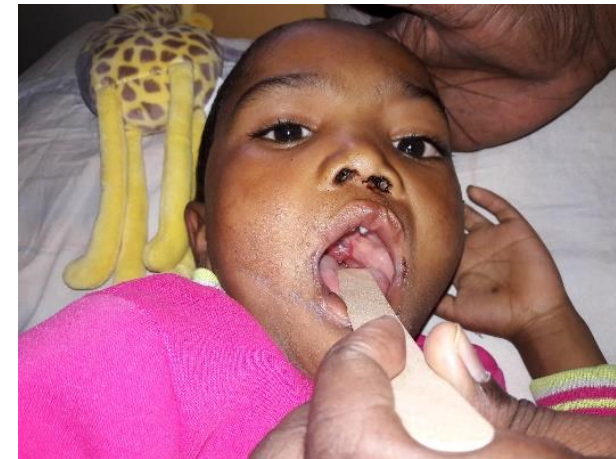
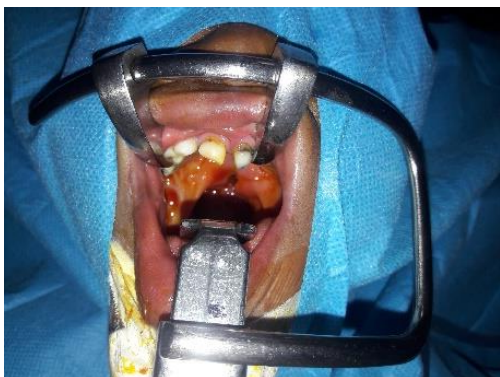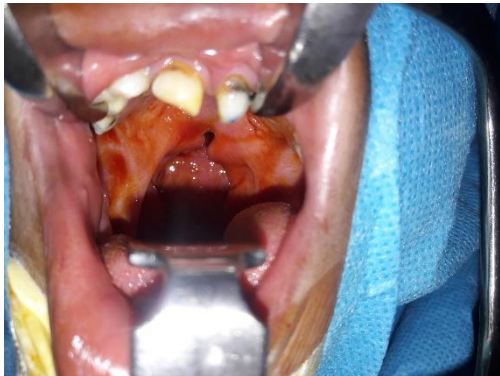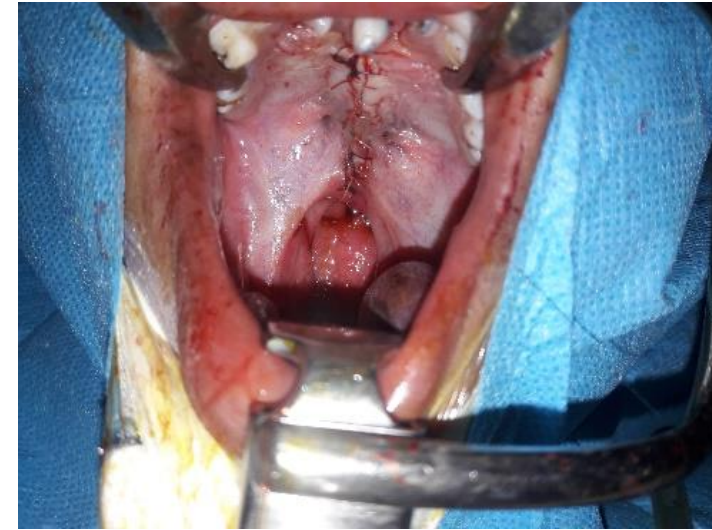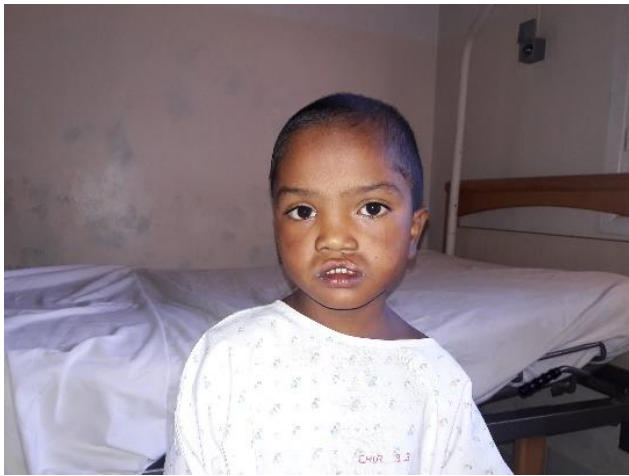- Date: 25/03/2019
- Opérateurs: TRAORE; Samdjane;
- Anesthésistes: SOUBIROU; LORNAGE; CARTAL; JURADO
- IBODE : SOTOMAYOR ; BERTHIER GUILLEMET
- CRO: sous AG, asepsie, drapage
- Tracé de l'incision.
- Infiltration à la xylocaïne adrénalinée
- Incision arciforme. Dissection musculaire. Mise en évidence et excision d'une tumeur de 10 cm de grand axe. Hémostase soignée. Fermeture plan par plan sur un manovac.
- Pièce envoyée en anatopath

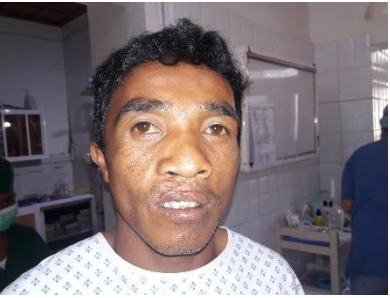

• **26-03-2019**

ANDRANASORO Mickael; 5 ans; 7 kgs; FUTG

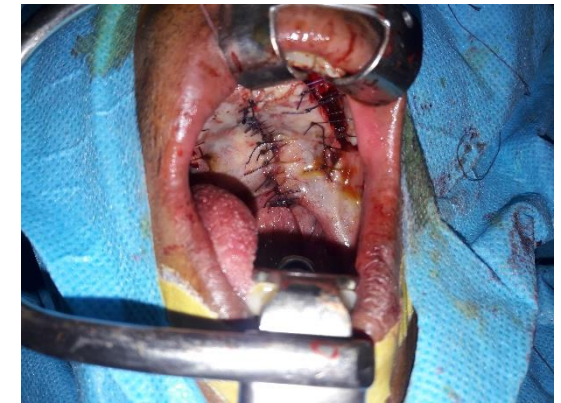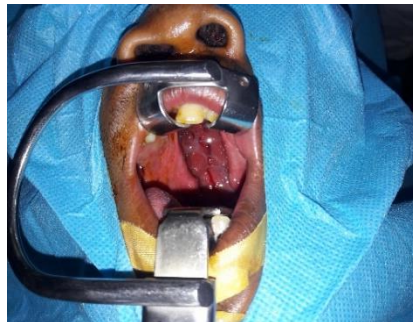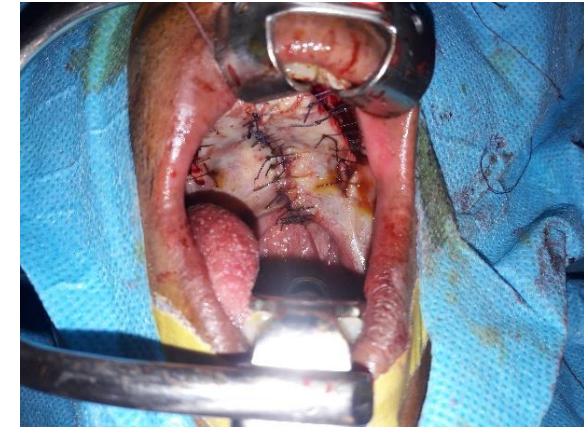
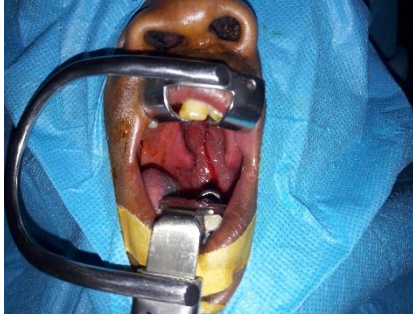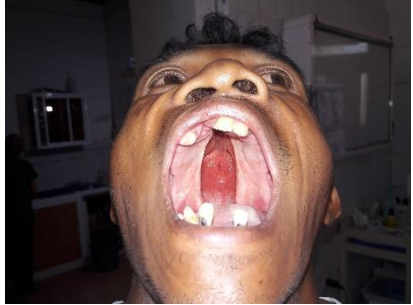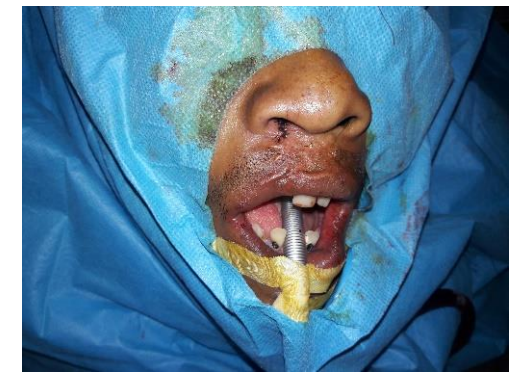- Date: 26/03/2019
- Opérateurs: TRAORE; DROUET;
- Anesthésistes: SOUBIROU; LORNAGE; CARTAL; JURADO
- IBODE : SOTOMAYOR ; BERTHIER GUILLEMET
- CRO: sous AG, asepsie, drapage
- Infiltration et avivement des berges d'une fente sous-muqueuse.
- Fermeture velopalatine en incisant sur les berges de la fente et réalisation des contreincisions latérales.
Décollement souspéritoté des lambeaux de fibromuqueuse palatine.
Dissection du pédicule palatin postérieur. Réalisation
- De la veloplastie intravélaire. Décollement de la muqueuse nasale par rapport aux lames palatines. Fermeture plan par plan, avec 3 plans au niveau du voile au Novosyn 5/0. Fermeture des incisions latérales.

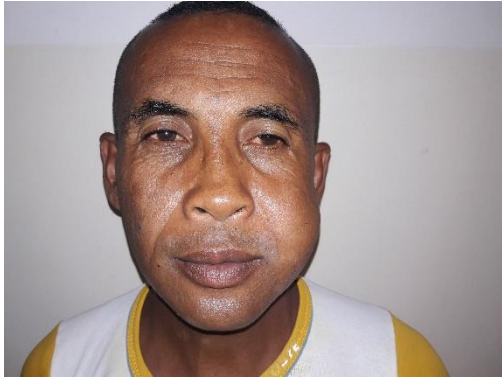



RABARISOA Gabriel; 36 ans; 52 kgs; FUTD

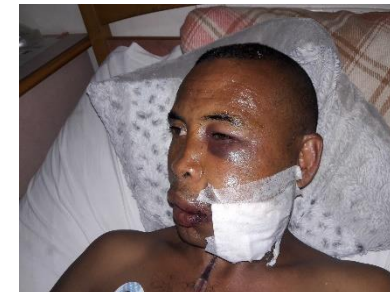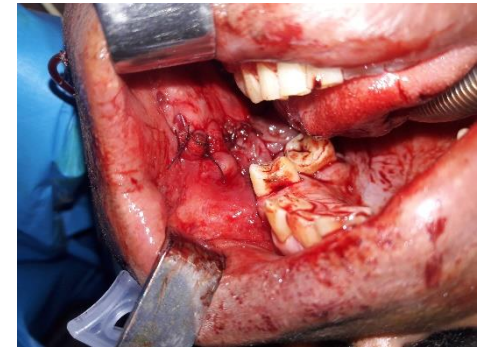
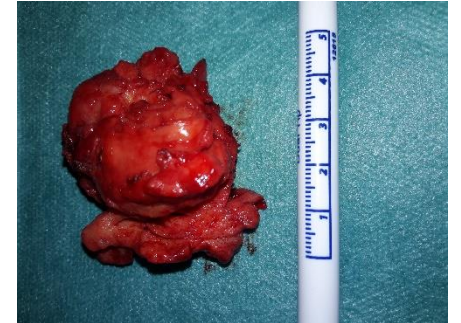
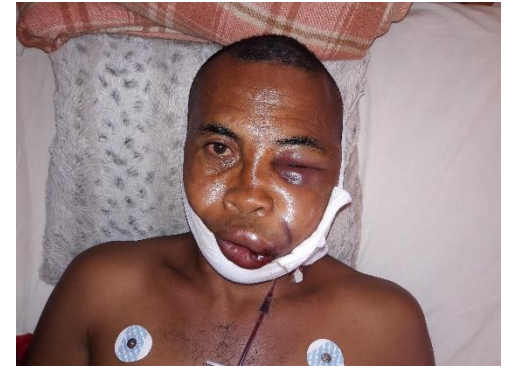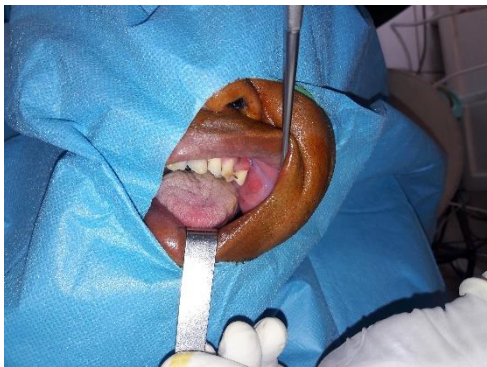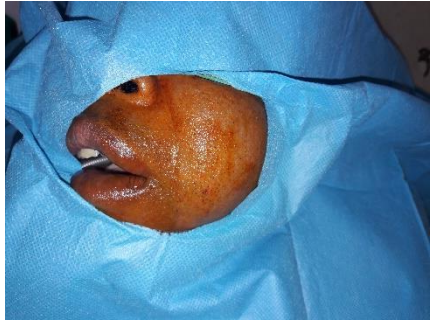- Date: 26/03/2019
 - Opérateurs: TRAORE; DROUET
 - Anesthésistes: SOUBIROU; LORNAGE; CARTAL; JURADO
 - IBODE : SOTOMAYOR ; BERTHIER GUILLEMET
 - CRO: sous AG, asepsie, drapage
-
- Fermeture velopalatine en incisant sur les berges de la fente et réalisation des contreincisions latérales. Décollement souspérisoté des lambeaux de fibromuqueuse palatine. Dissection du pédicule palatin postérieur. Réalisation
 - De la veloplastie intravélaire. Décollement de la muqueuse nasale par rapport aux lames palatines. Fermeture plan par plan, avec 3 plans au niveau du voile au Novosyn 3/0. Fermeture des incisions latérales.





RAKOTOMALALA Fololahy; 48 ans; masse joue gauche

- Date: 26/03/2019
 - Opérateurs: TRAORE; Clotilde; Holy
 - Anesthésistes: SOUBIROU; LORNAGE
 - IBODE : SOTOMAYOR ; BERTHIER GUILLEMET
 - CRO: sous AG, asepsie, drapage
-
- Voie d'abord endobuccale
 - Infiltration à la xylocaïne adrénalinée. Incision muqueuse.
 - Dissection et mise en évidence d'une masse en région génienne basse. Tumorectomie. Hémostase. Fermeure au Vicryl 3/0.



RAZAFIMALALA Bernadette; 28 ans; 37 kgs; FUTG

- Date: 26/03/2019
 - Opérateurs: TRAORE; Amanda;
 - Anesthésistes: SOUBIROU; LORNAGE; CARTAL; JURADO
 - IBODE : SOTOMAYOR ; BERTHIER GUILLEMET
 - CRO: sous ALR, asepsie, drapage
-
- Tracé des incisions selon Milard dans le seuil narinaire et selon Tennisson au dessus de la ligne cutanéomuqueuse.
 - Infiltration à la xylocaïne adrénalinée.
 - Incision et dissection musculaire au niveau du vermillon.
 - Fermeture musculaire au Monosyn 4/0
 - Fermeture du vermillon au Vicryl 5/0.
 - Fermeture de la lèvre cutanée au Flexocrin 5/0

