

**Mission CMF
VATOMANDRY
CR opératoires**

27 mai 10 juin 2019

DANIAH... Parfait 5 ans

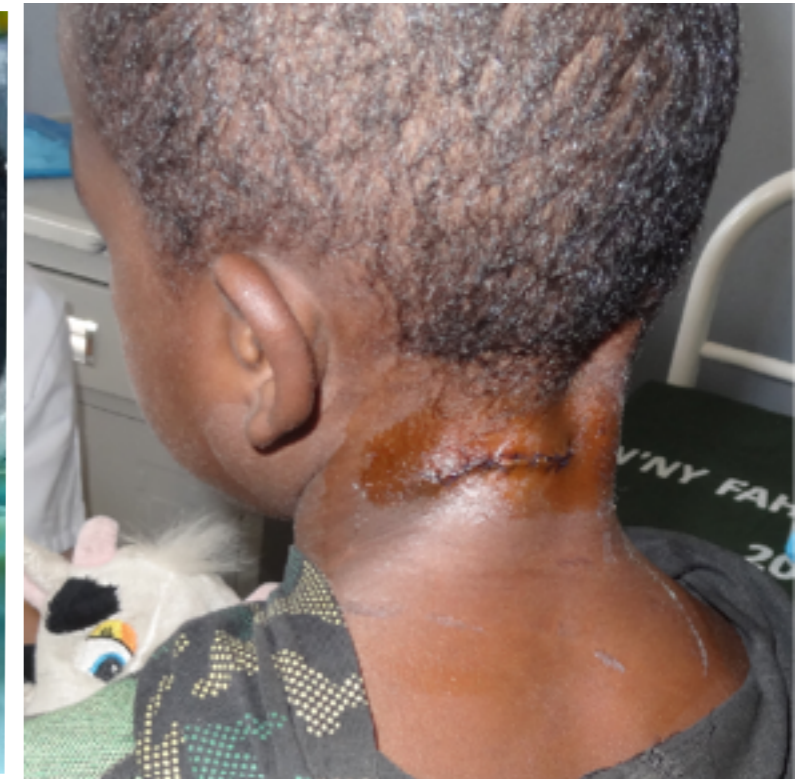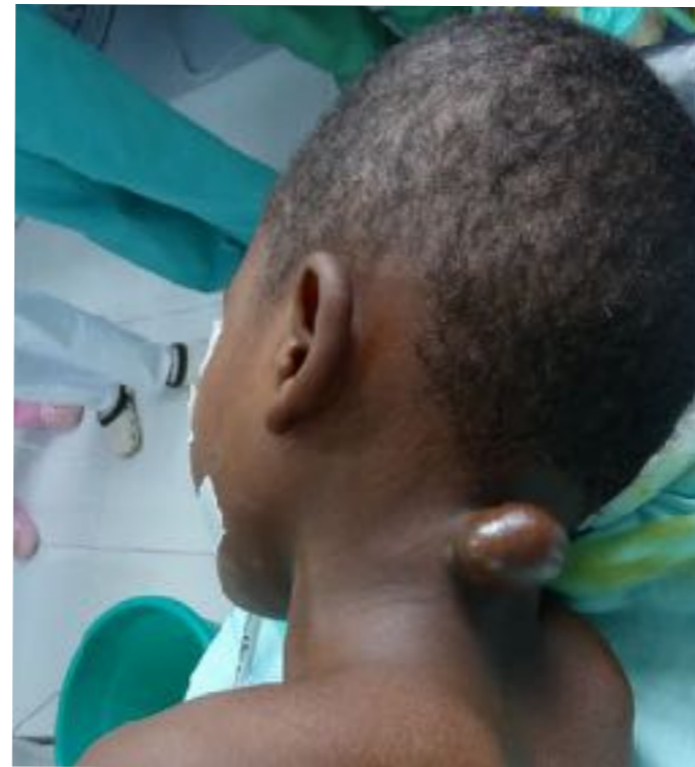Opérateurs : Dr MORAND Pr GUYOT
Anesthésistes : Dr DELMAS, Dr LANOISELEE
IADE : ANTONI
IBODE : SOTOMAYOR, BERGER
IDE : MAUREILLE, PIOT

Indication : Lésion fibreuse nuque

29 mai 2019

CR : ss AG, excision d'une lésion de 5 cm de diamètre fermeture en 2 plans.

Ouverture de la pièce : probable kyste sur corps étranger

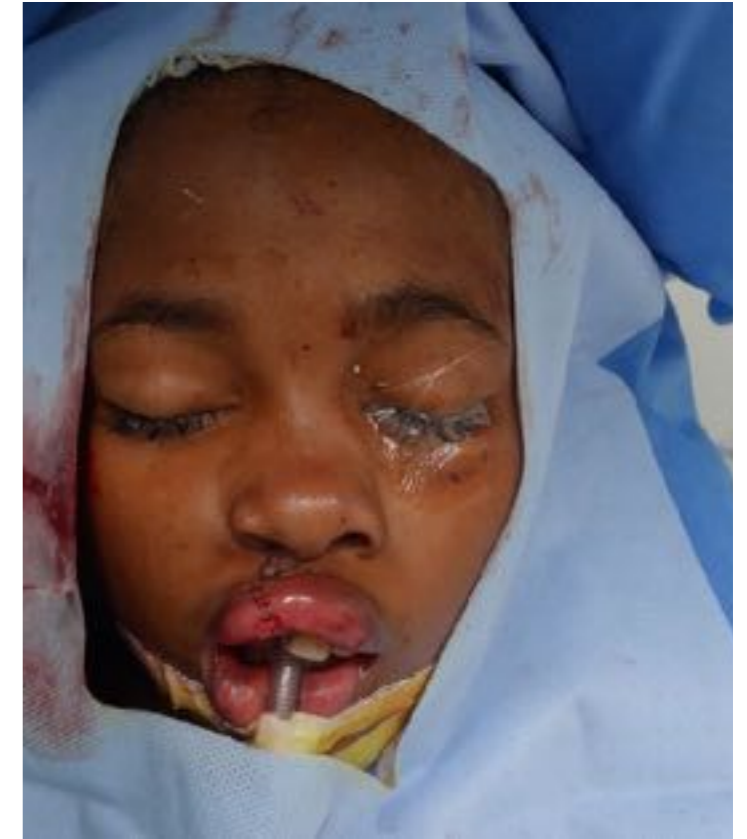
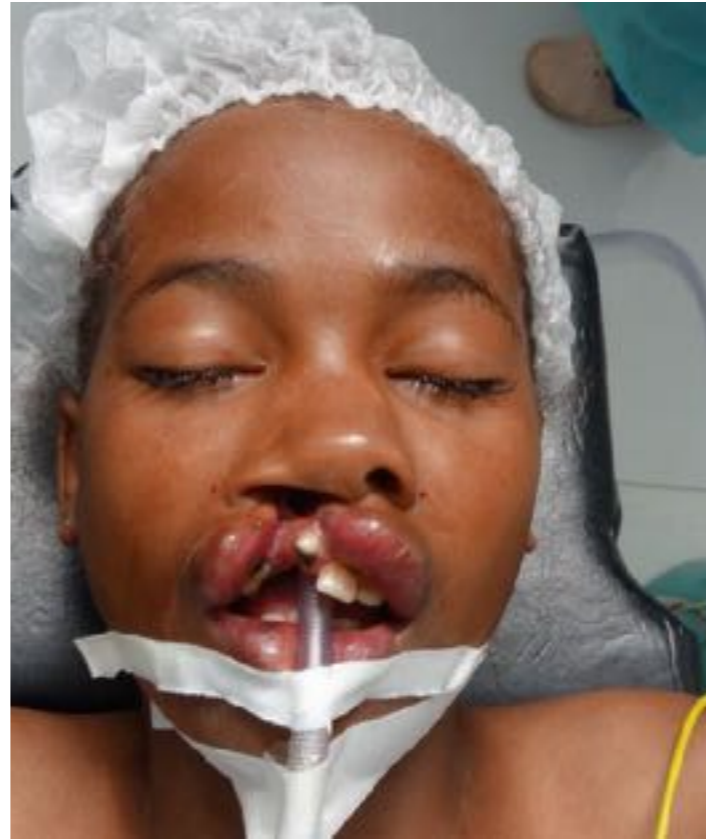
RAZA...Elizabeth 11 ans

Opérateurs : Dr MORAND Pr GUYOT
Anesthésistes : Dr DELMAS, Dr LANOISELEE
IADE : ANTONI
IBODE : SOTOMAYOR, BERGER
IDE : MAUREILLE, PIOT

Indication : Fente labioalvéolaire droite
29 mai 2019

CR : ss AG,IOT. Incision de la lèvre selon
Skoog modifié. Libération du pourtour de
l'orifice piriforme. Réinsertion musculaire
préspinale 2 pts PDS 4.0. Suture musc PDS
4.0, muqueuse PDS 5.0 cutanée 5.0.



RABETA...Myar 34 ans

Opérateurs : Dr MORAND Pr GUYOT

Anesthésistes : Dr DELMAS, Dr LANOISELEE

IADE : ANTONI

IBODE : SOTOMAYOR, BERGER IDE : MAUREILLE, PIOT

Indication : 29 mai 2019

CR : ss AL, ablation d'un lipome sous galeal de 30 mm de diamètre au niveau temporal gauche

KAMBA...Felistine 66 ans

Opérateurs : Dr MORAND Pr GUYOT

Anesthésistes : Dr DELMAS, Dr LANOISELEE

IADE : ANTONI

IBODE : SOTOMAYOR, BERGER

IDE : MAUREILLE, PIOT

Indication : 29 mai 2019

CR : ss AL, ablation d'un lipome sous galeal de 40 mm de diamètre au niveau frontal droit



RAKOTO...Bernard 58 ans

Opérateurs : Dr MORAND Pr GUYOT
Anesthésistes : Dr DELMAS, Dr LANOISELEE
IADE : ANTONI
IBODE : SOTOMAYOR, BERGER
IDE : MAUREILLE, PIOT

Indication : 1er juin 2019

CR : ss AL, ablation d'un kyste cervical latéral gauche de 20 mm par exérèse et suture directe

SALZ...Philippine 61 ans

Opérateurs : Dr MORAND Pr GUYOT
Anesthésistes : Dr DELMAS, Dr LANOISELEE
IADE : ANTONI
IBODE : SOTOMAYOR, BERGER

Indication : 3 juin 2019

CR : ss AL, ablation d'un fibrome mentonnier de 10 mm par exérèse et suture directe

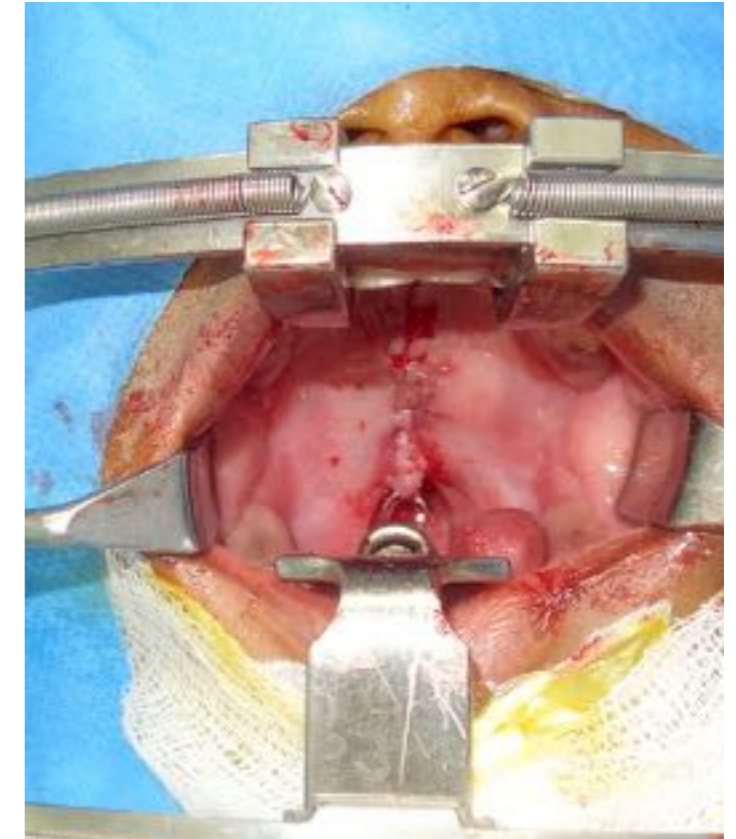
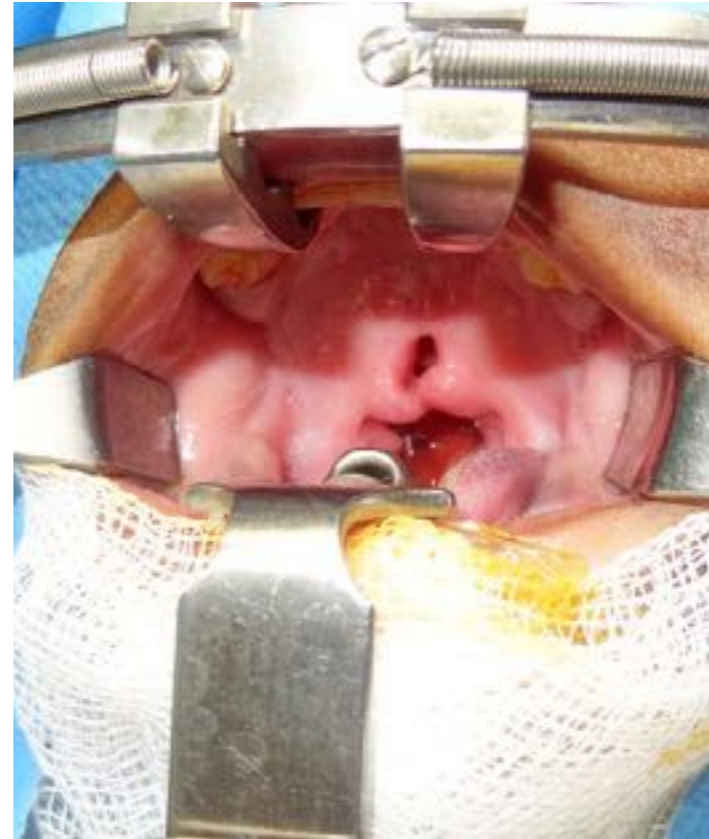
RAZA...Jaya 2 ans

Opérateurs : Dr MORAND Pr GUYOT
Anesthésistes : Dr DELMAS, Dr LANOISELEE
IADE : ANTONI
IBODES : SOTOMAYOR, BERGER
IDE : MAUREILLE, PIOT

Indication : Fente velaire

31 mai 2019

CR : ss AG,IOT. VIV : Incisions sur les berges de la fente velaire remontant sur palais osseux. Libération bord postérieur des lames palatines. Suture en 3 plans PDS 5.0



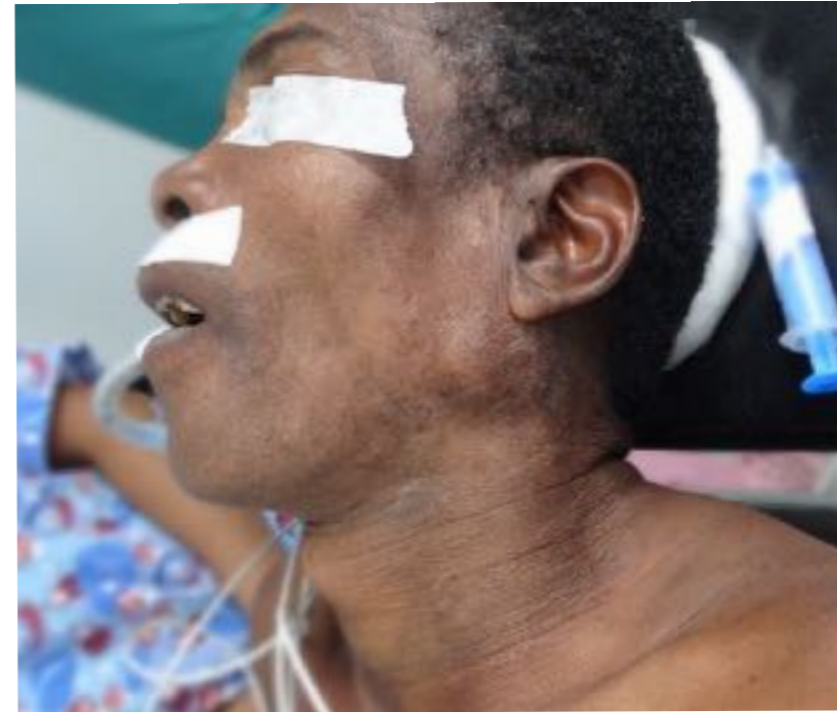RAJAO...Paul 60 ans

Opérateurs : Dr MORAND Pr GUYOT
Anesthésistes : Dr DELMAS, Dr LANOISELEE
IADE : ANTONI
IBODE : SOTOMAYOR, BERGER
IDE : MAUREILLE, PIOT

Indication : Tumeur parotide gauche
31 mai 2019

CR : ss AG,IOT. Incision prétragienne et débord cervical. Décollement sous SMAS. Individualisation d'une lésion kystique à cheval sur le lobe superficiel et le lobe profond, en rapport avec le rameau mentonnier et le rameau buccal supérieur. Dissection périkystique pas à pas avec individualisation des rameaux. Ablation du kyste probablement d'origine salivaire. Fermeture en deux plans sous drainage (manovac).

et de la lèvre selon Skoog modifié. Libération du pourtour de l'orifice piriforme. Réinsertion musculaire préspinale 2 pts PDS 4.0. Suture musc PDS 4.0, muqueuse PDS 5.0 cutanée 5.0.



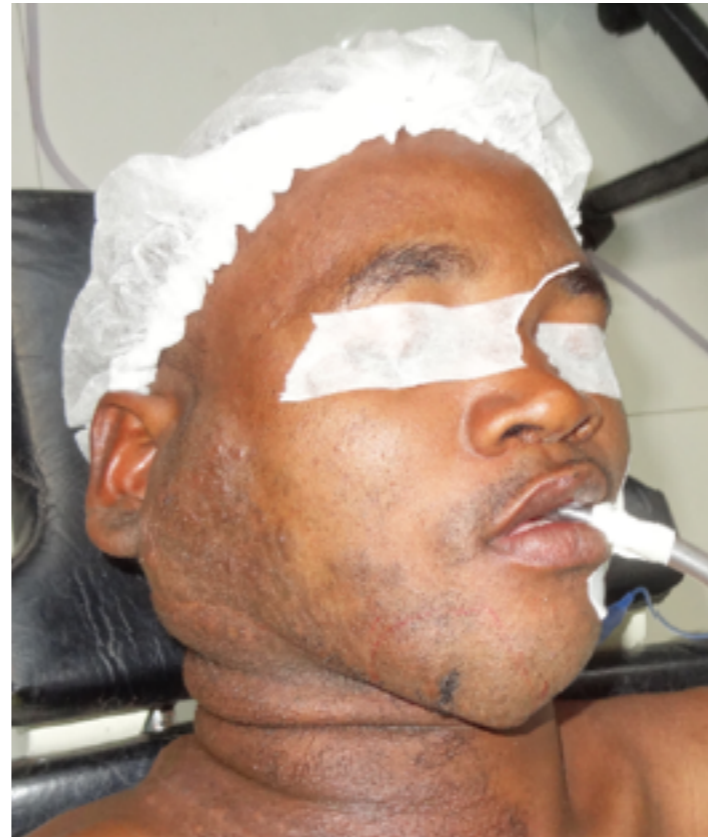ZIZIF...Libertin 27 ans

Opérateurs : Dr MORAND Pr GUYOT
Anesthésistes : Dr DELMAS, Dr LANOISELEE
IADE : ANTONI
IBODE : SOTOMAYOR, BERGER
IDE : MAUREILLE, PIOT

Indication : Reprise neurofibrome cervico-facial

31 mai 2019

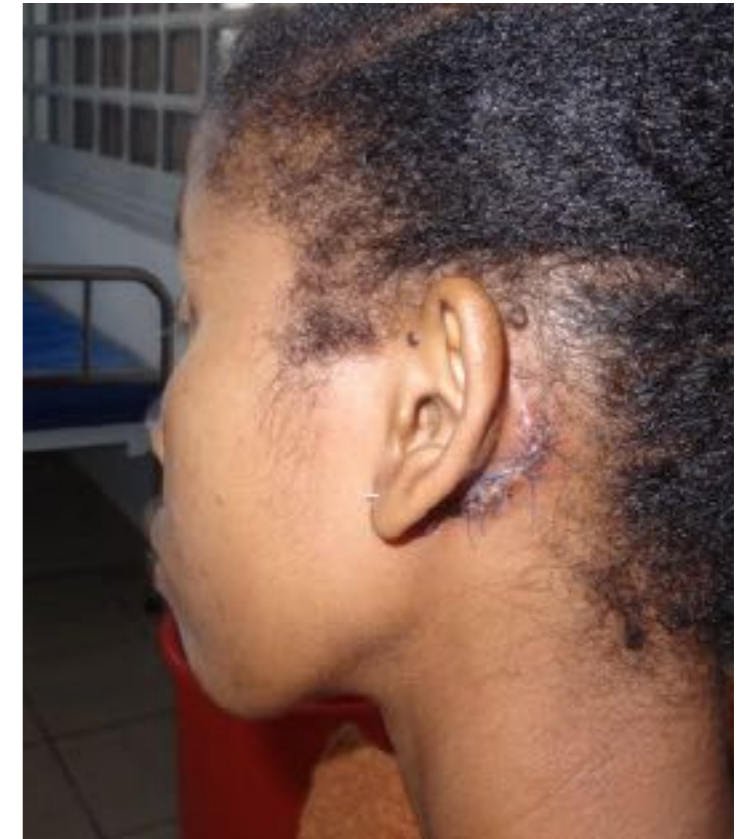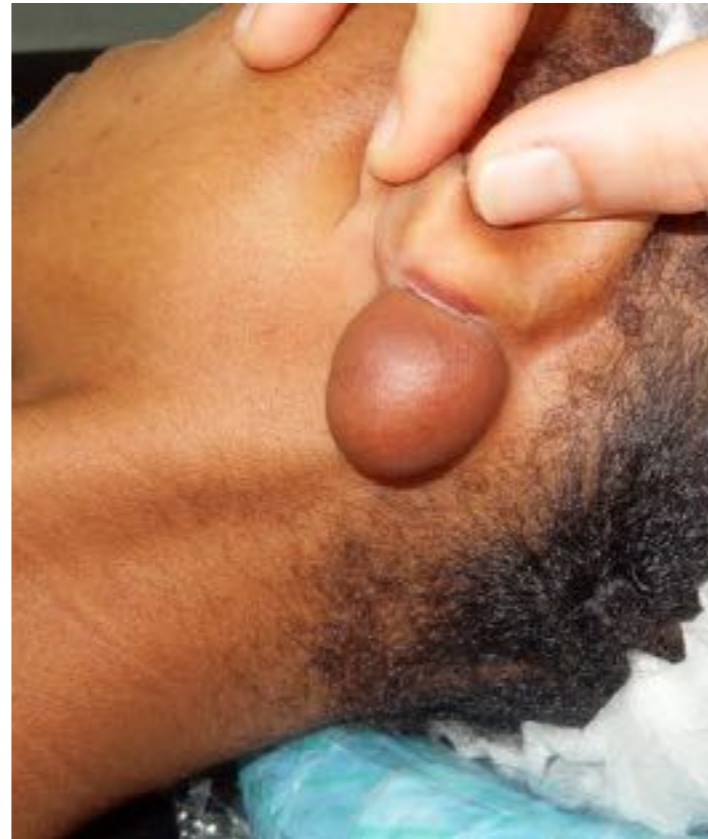CR : ss AG,IOT. I, excision verticale d'un excédent résiduel de neurofibrome. Dissection pas à pas pour adaptation des tissus mous. Fermeture en deux plans.



LALAO...Chergine 21 ans

Opérateurs : Dr MORAND Pr GUYOT
Anesthésistes : Dr DELMAS, Dr LANOISELEE
IADE : ANTONI
IBODE : SOTOMAYOR, BERGER
IDE : MAUREILLE, PIOT

Indication : kyste rétro-auriculaire gauche
1er juin 2019
CR : ss AG,IOT. I, excision pas à pas d'un volumineux kyste rétro-auriculaire adhérent au cartilage. Excision de l'excédent cutané.
Fermeture monofilament 4/0



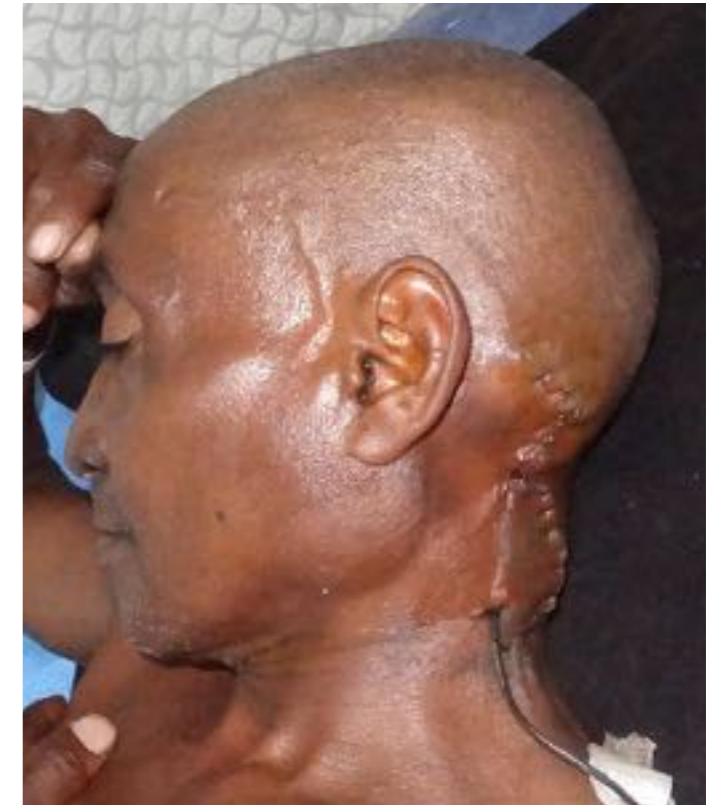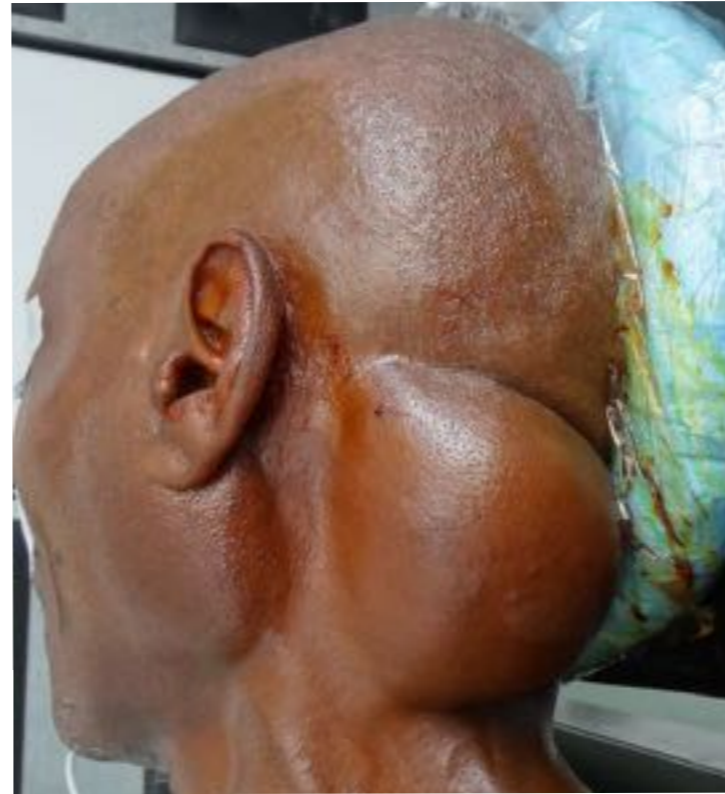RAZE...Julien 65 ans

Opérateurs : Dr MORAND Pr GUYOT
Anesthésistes : Dr DELMAS, Dr LANOISELEE
IADE : ANTONI
IBODE : SOTOMAYOR, BERGER
IDE : MAUREILLE, PIOT

Indication : lipome de la nuque

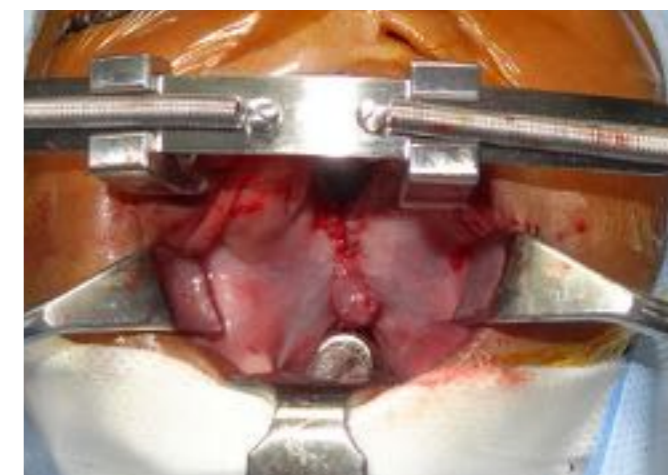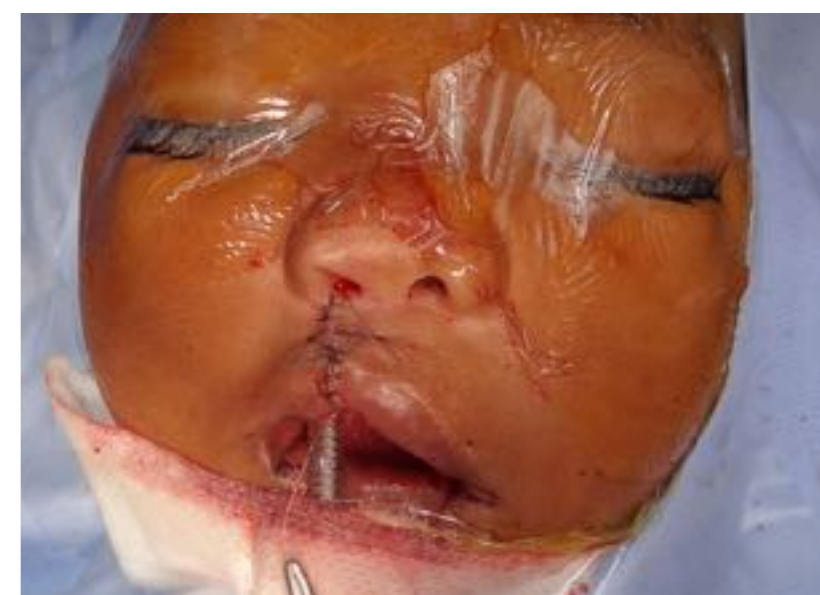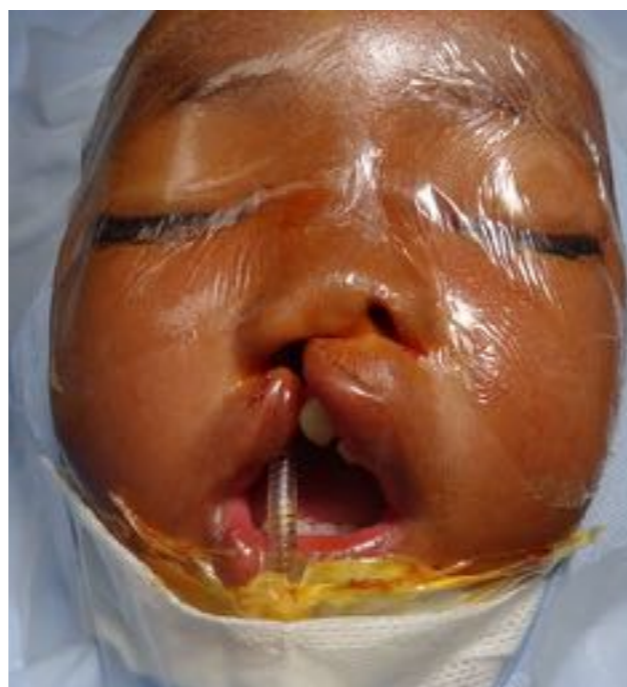1er juin 2019

CR : ss AG,IOT. I, excision pas à pas d'un volumineux lipome nuchal de 15 x 8 cm adhérent au plan profond musculaire. Excision de l'excédent cutané pour briser la cicatrice d'incision verticale.
Fermeture monofilament 4/0 sous drainage par manovac.



RAFA...Safidi 12 mois

Opérateurs : Dr MORAND Pr GUYOT
Anesthésistes : Dr DELMAS, Dr LANOISELEE
IADE : ANTONI
IBODES : SOTOMAYOR, BERGER
IDE : MAUREILLE, PIOT
Indication : Fente totale droite. VIV et cheiloplastie
1er juin 2019
CR : ss AG,IOT. VIV : incisions sur les berges de la fente. Libération plan nasal. Section fibres musc en regard bord post lames palatines. fermeture en 3 plans PDS 5.0.
Incision de la lèvre selon Skoog modifié. incision vestibulaire droite et libération sous périostée. Reinsertion faisceau nasal de l'orbiculaire au tissu fibreux pré spinal. Suture de la lèvre en 3 plans PDS 4.0, Optime 5.0 et filapeau 5 et 6.0. Steristrips sur la levre.



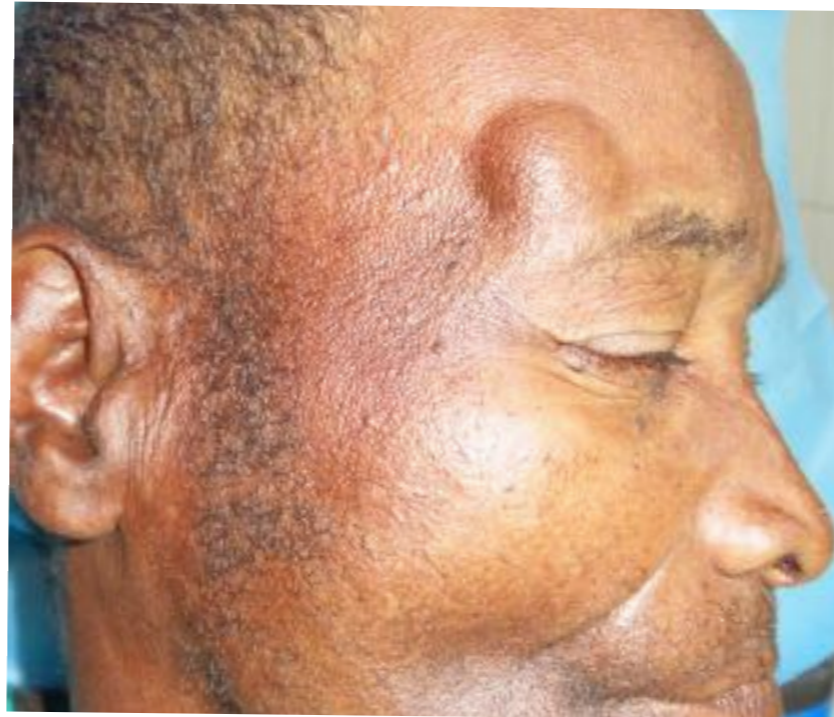MANDIO...Pangalana 57 ans

Opérateurs : Dr MORAND Pr GUYOT
Anesthésistes : Dr DELMAS, Dr
LANOISELEE
IADE : ANTONI
IBODE : SOTOMAYOR, BERGER
IDE : MAUREILLE, PIOT

Indication : lipome sourcil droit

1er juin 2019

CR : ss AL, ablation d'un lipome profond
de 25 mm sous aponévrotique. Fermeture
à pts séparés monofilament 4/0



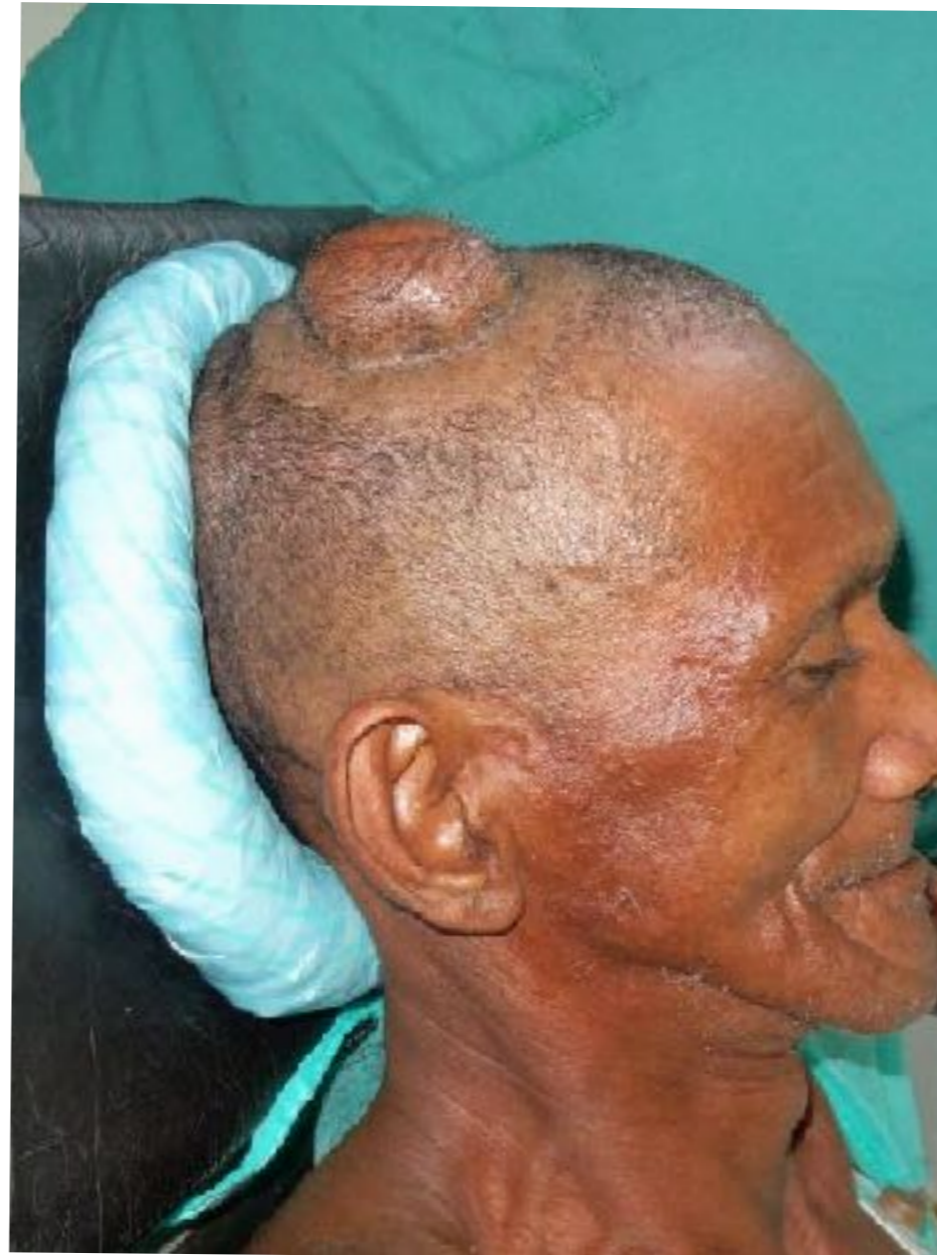LESABOTSY...Simon 56 ans

Opérateurs : Dr MORAND Pr GUYOT
Anesthésistes : Dr DELMAS, Dr LANOISELEE
IADE : ANTONI
IBODE : SOTOMAYOR, BERGER
IDE : MAUREILLE, PIOT

Indication : loupe du cuir chevelu

1er juin 2019

CR : ss AG, IOT, ablation d'une loupe du cuir chevelu de 8 x 5 cm.
Fermeture à pts séparés monofilament 4/0



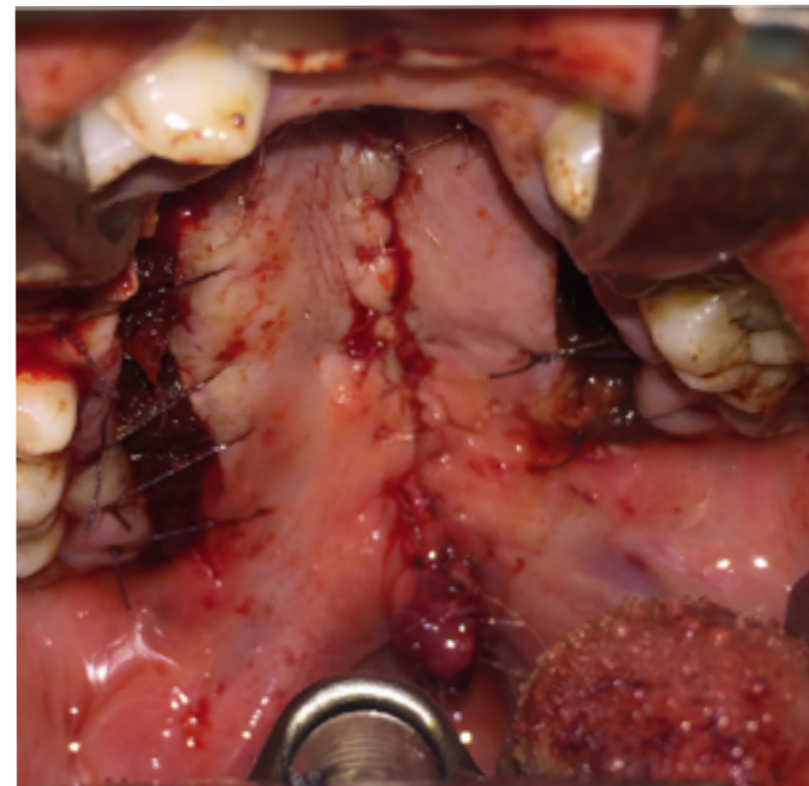
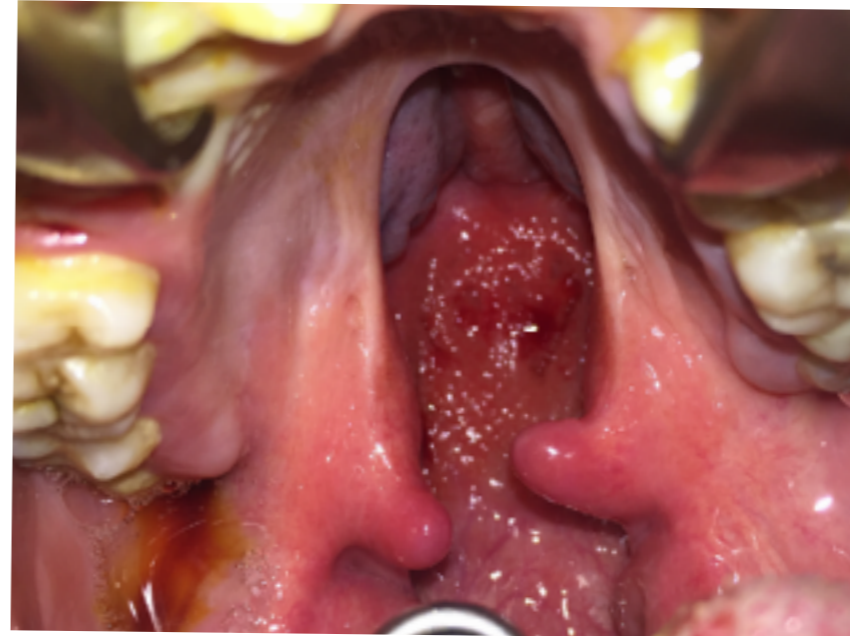RASO...Léon 23 ans

Opérateurs : Dr MORAND Pr GUYOT
Anesthésistes : Dr DELMAS, Dr LANOISELEE
IADE : ANTONI
IBODES : SOTOMAYOR, BERGER
IDE : MAUREILLE, PIOT

Indication : division palatine

1er juin 2019

CR : ss AG, IOT. Incision sur les bords de la fente. Levée de 2 lambeaux de Wardill. Libération large du plan nasal. Suture du voile en 3 plans, suture du palais osseux en 2 plans. fermeture lache des incisions latérales sur un fragment de surgicel.



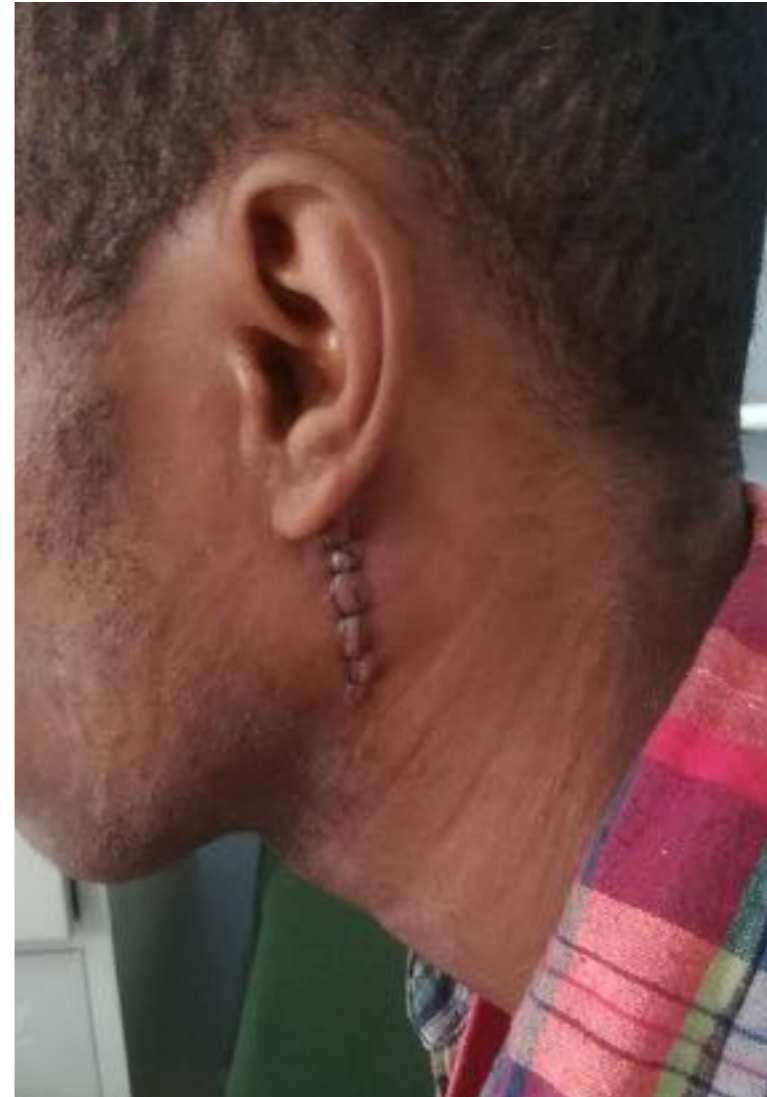FANOM...Mario 22 ans

Opérateurs : Dr MORAND Pr GUYOT
Anesthésistes : Dr DELMAS, Dr LANOISELEE
IADE : ANTONI
IBODES : SOTOMAYOR, BERGER
IDE : MAUREILLE, PIOT

Indication : lésion rétro mandibulaire gauche

3 juin 2019

CR : ss AG, IOT. incision en regard de la lésion qui évoquait un lipome cervical haut. En fait il s'agit d'un kyste branchial parotidien. Ouverture du kyste, vidange et rinçage. Il est très étendu en profondeur jusqu'à la mastoïde. Les conditions ne sont pas favorables à une ablation, décision de fermeture et d'informer le patient sur sa lésion pour exploration radiographique et prise en charge adaptée.



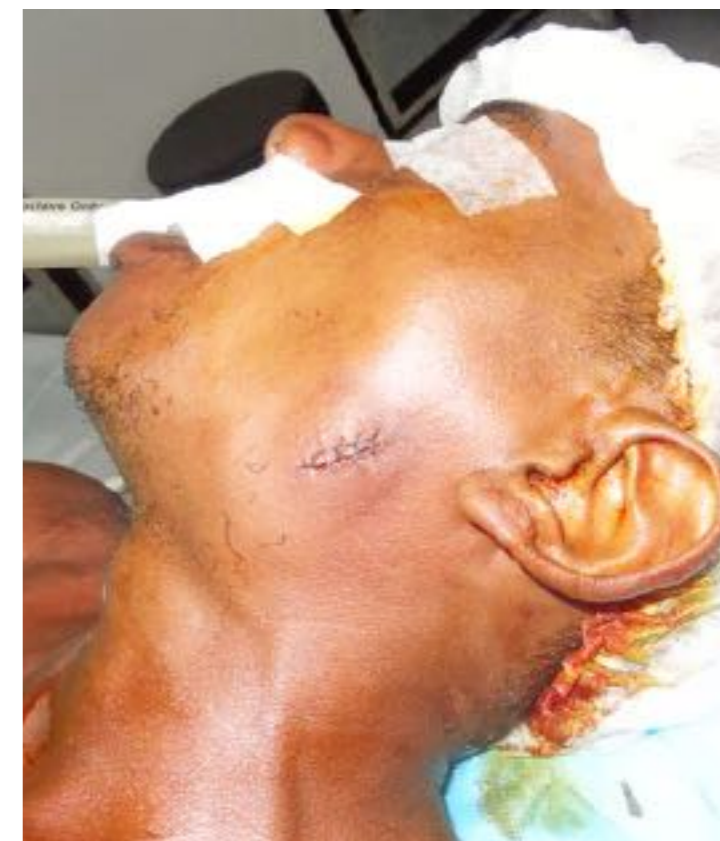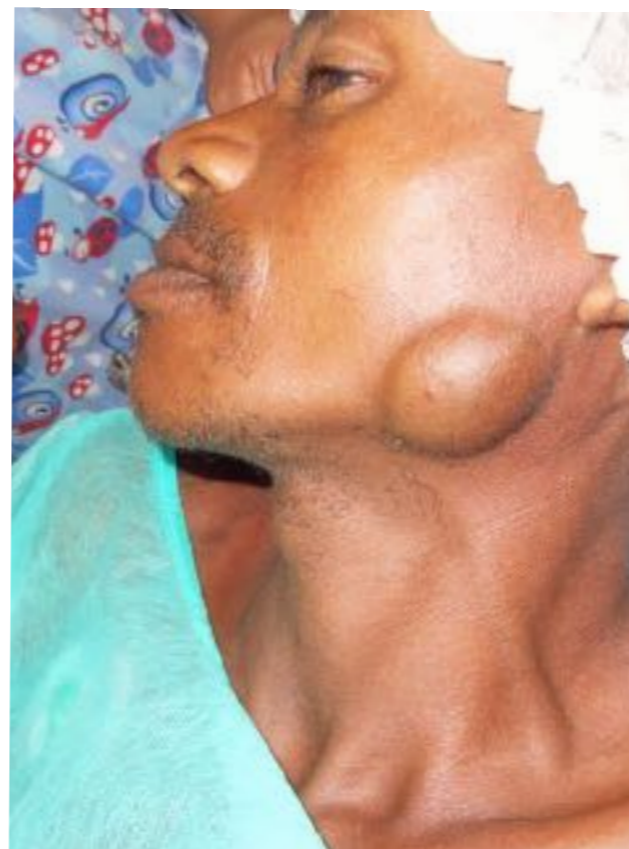VELO...Jean Honoré 41 ans

Opérateurs : Dr MORAND Pr GUYOT
Anesthésistes : Dr DELMAS, Dr LANOISELEE
IADE : ANTONI
IBODES : SOTOMAYOR, BERGER
IDE : MAUREILLE, PIOT

Indication : lésion jugale gauche

3 juin 2019

CR : ss AG, IOT. incision en regard de la lésion, il s'agit d'un kyste épidermique. Excision en totalité.



RAMI...Benie 5 ans

Opérateurs : Dr MORAND Pr GUYOT
Anesthésistes : Dr DELMAS, Dr LANOISELEE
IADE : ANTONI
IBODES : SOTOMAYOR, BERGER
IDE : MAUREILLE, PIOT

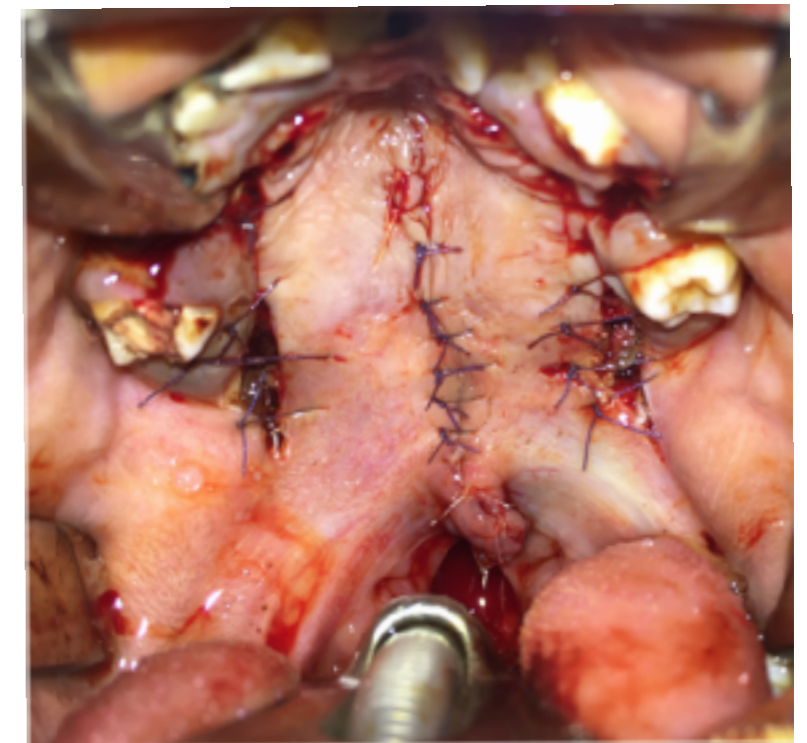
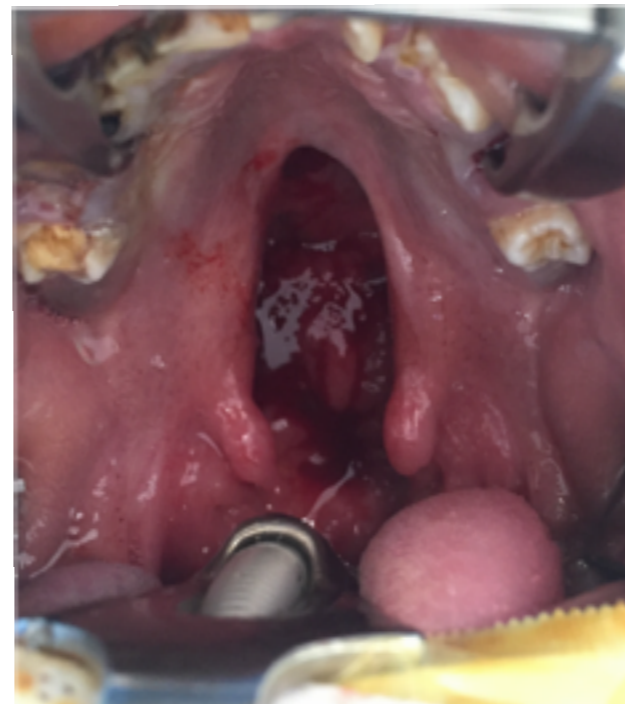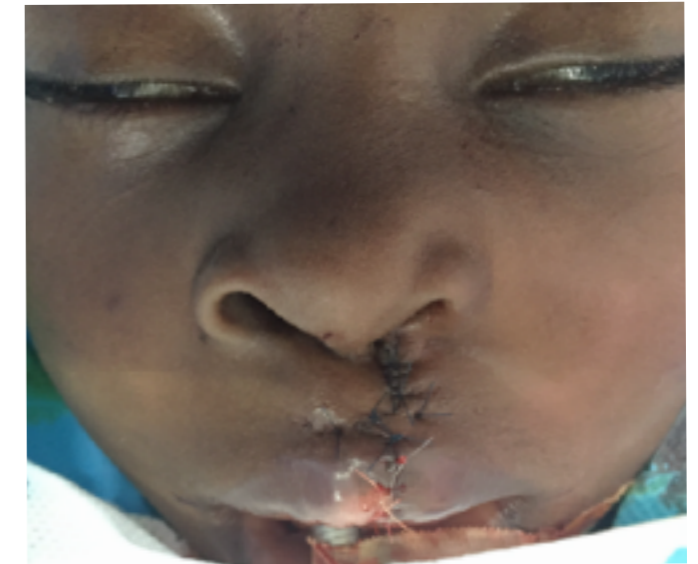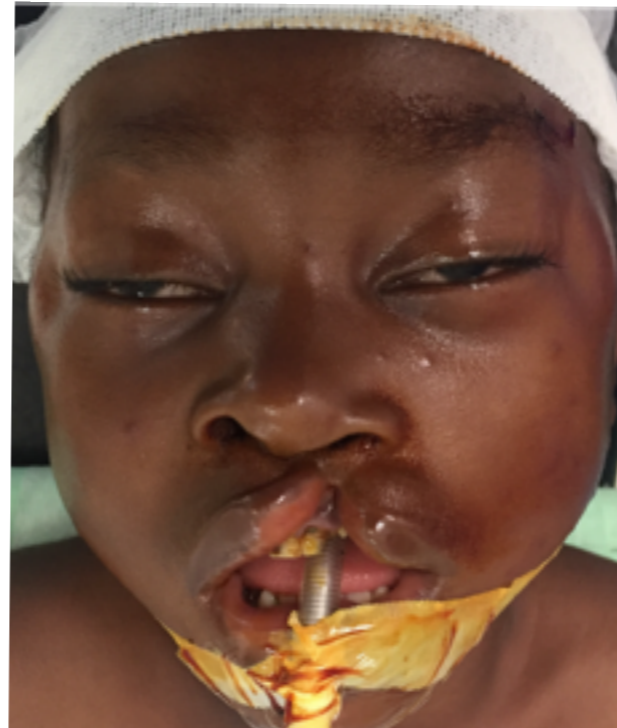
Indication : FTU G

3 juin 2019

CR : ss AG, IOT.

Incisions sur les berges de la fente palato
velaire . Contre incisions latérales selon
Langenbeck. Squelettisation du pédicule,
section des fibres musculaires en regard du
bord post des lames palatines. Fermeture sans
tension du voile en 3 plans, du palais osseux
en 2 plans.

Cheiloplastie : incision de la lèvre selon Skoog
modifié. libération du pourtour de l'orifice
piriforme en sous périosté. réinsertion
musculaire au tissu fibreux préspinal par 2
points de fils non résorbable. Suture de la
lèvre en 3 plans. Steristrips.



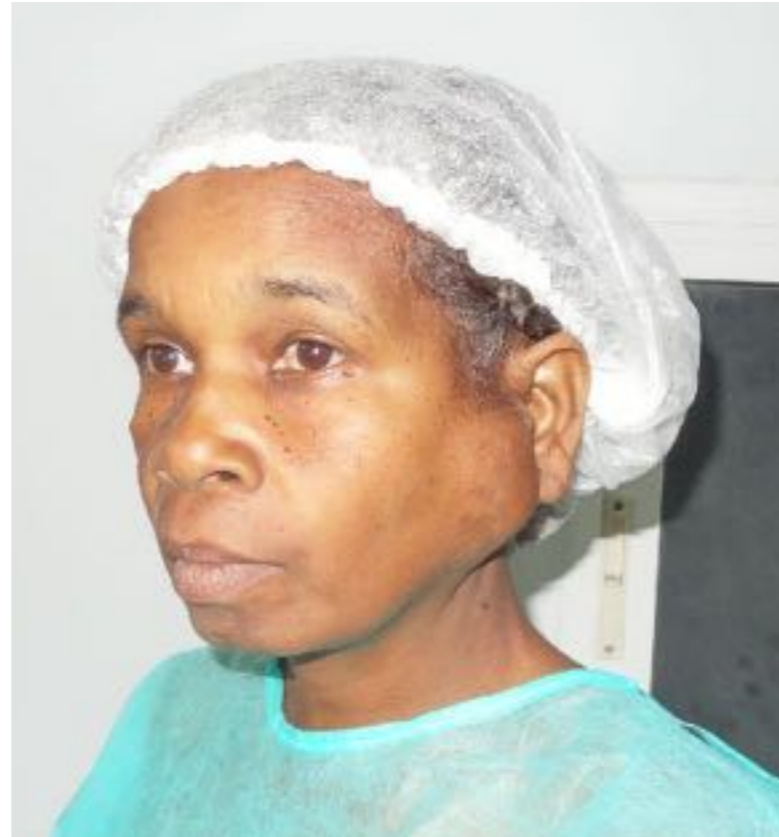PAOMAR...Léa 54 ans

Opérateurs : Dr MORAND Pr GUYOT
Anesthésistes : Dr DELMAS, Dr LANOISELEE
IADE : ANTONI
IBODES : SOTOMAYOR, BERGER
IDE : MAUREILLE, PIOT

Indication : tumeur parotidienne gauche

3 juin 2019

CR : ss AG, IOT. incision pré tragiennne et débord cervical, dissection sous le SMAS. Dissection à rétro à partir des rameaux identifiés puis du tronc. La tumeur, volumineuse environ 6x5x4 cm est située au lobe profond au pôle supérieur. Ablation pas à pas du lobe profond après dissection à travers le lobe superficiel qui est très aminci La lésion est enlevée en totalité et le tronc du nerf facial ainsi que les rameaux ont été préservés. Contrôle de l'hémostase.
Fermeture en 2 plans sous drainage.



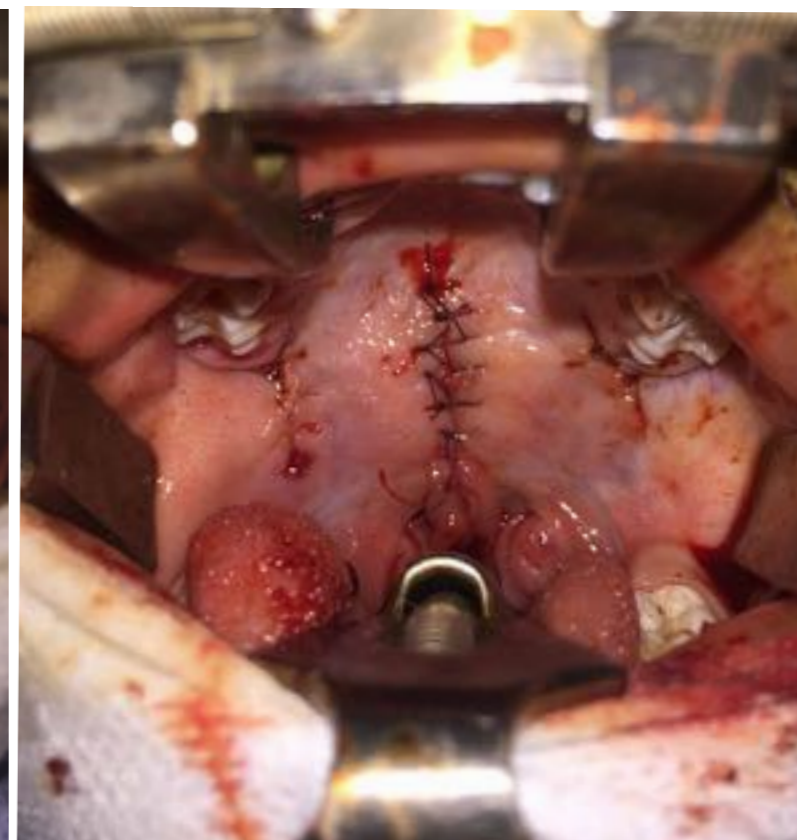
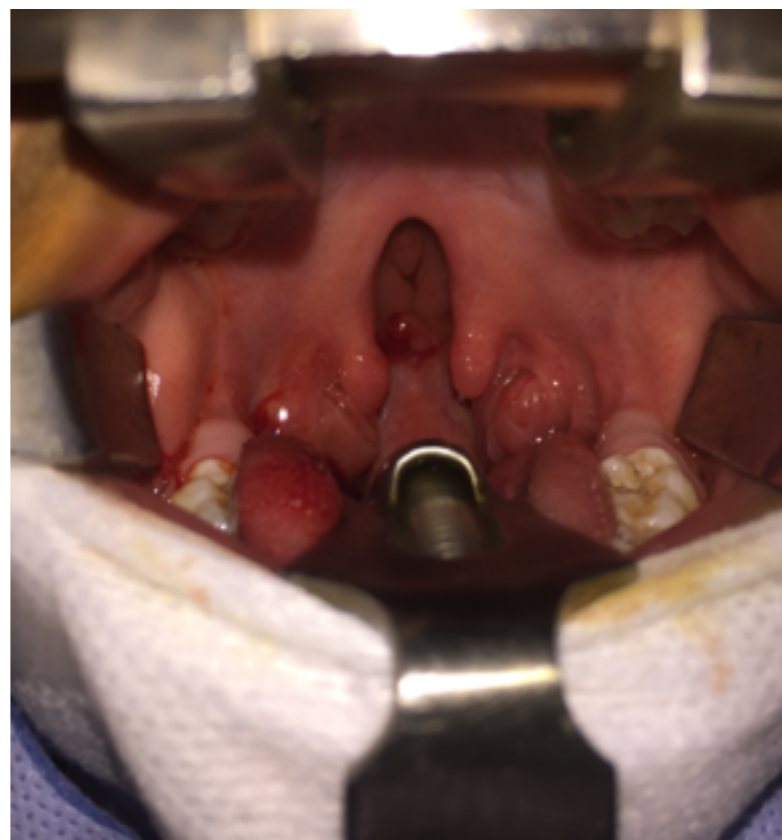RAM...Christopher 3 ans

Opérateurs : Dr MORAND Pr GUYOT
Anesthésistes : Dr DELMAS, Dr LANOISELEE
IADE : ANTONI
IBODES : SOTOMAYOR, BERGER
IDE : MAUREILLE, PIOT

Indication : fente palatine

4 juin 2019

CR : ss AG, IOT. Incisions sur les berges de la fente. Libération du plan nasal et section des fibres musculaires en regard du bord post des lames palatines. Suture du voile en 3 plans PDS 5.0 et polysorb 3.0.



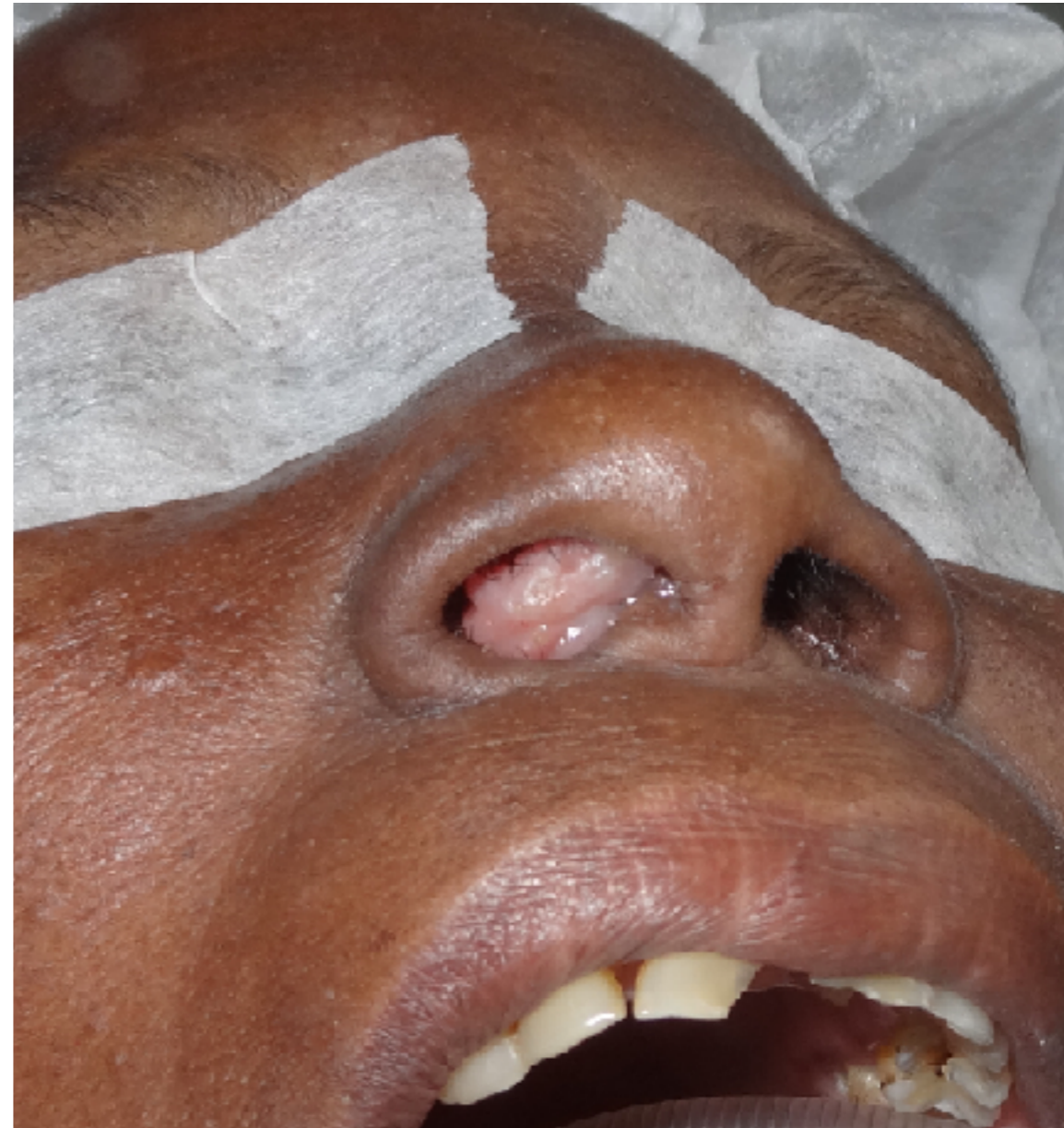RABAO...Thérèse 60 ans

Opérateurs : Dr MORAND Pr GUYOT
Anesthésistes : Dr DELMAS, Dr LANOISELEE
IADE : ANTONI
IBODES : SOTOMAYOR, BERGER
IDE : MAUREILLE, PIOT

Indication : lésion endonasale droite

4 juin 2019

CR : ss AG, IOT. ablation pas à pas d'une lésion endo nasale droite évoquant un polype de Kilian.
Hémostase puis méchage algosteryl.



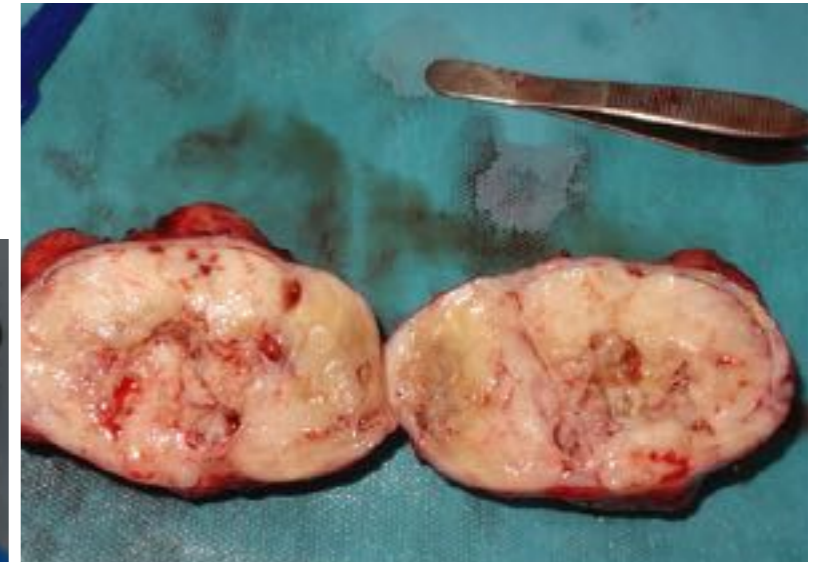
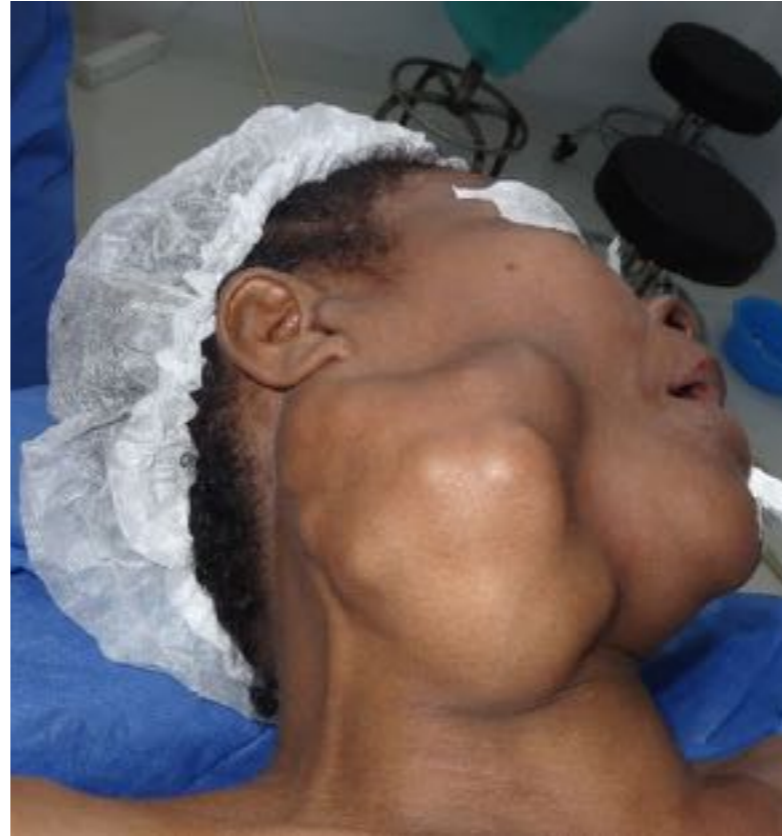SAFINA...Elizabeth 61 ans

Opérateurs : Dr MORAND Pr GUYOT
Anesthésistes : Dr DELMAS, Dr LANOISELEE
IADE : ANTONI
IBODES : SOTOMAYOR, BERGER
IDE : MAUREILLE, PIOT

Indication : tumeur cervicale droite

4 juin 2019

CR : ss AG, IOT. ablation pas à pas d'une tumeur cervicale développée au dépend de la glande sous-mandibulaire droite. <la lésion est polylobée, d'allure bénigne, refoule tous les tissus. Hémostase. fermeture sous drainage en deux plans



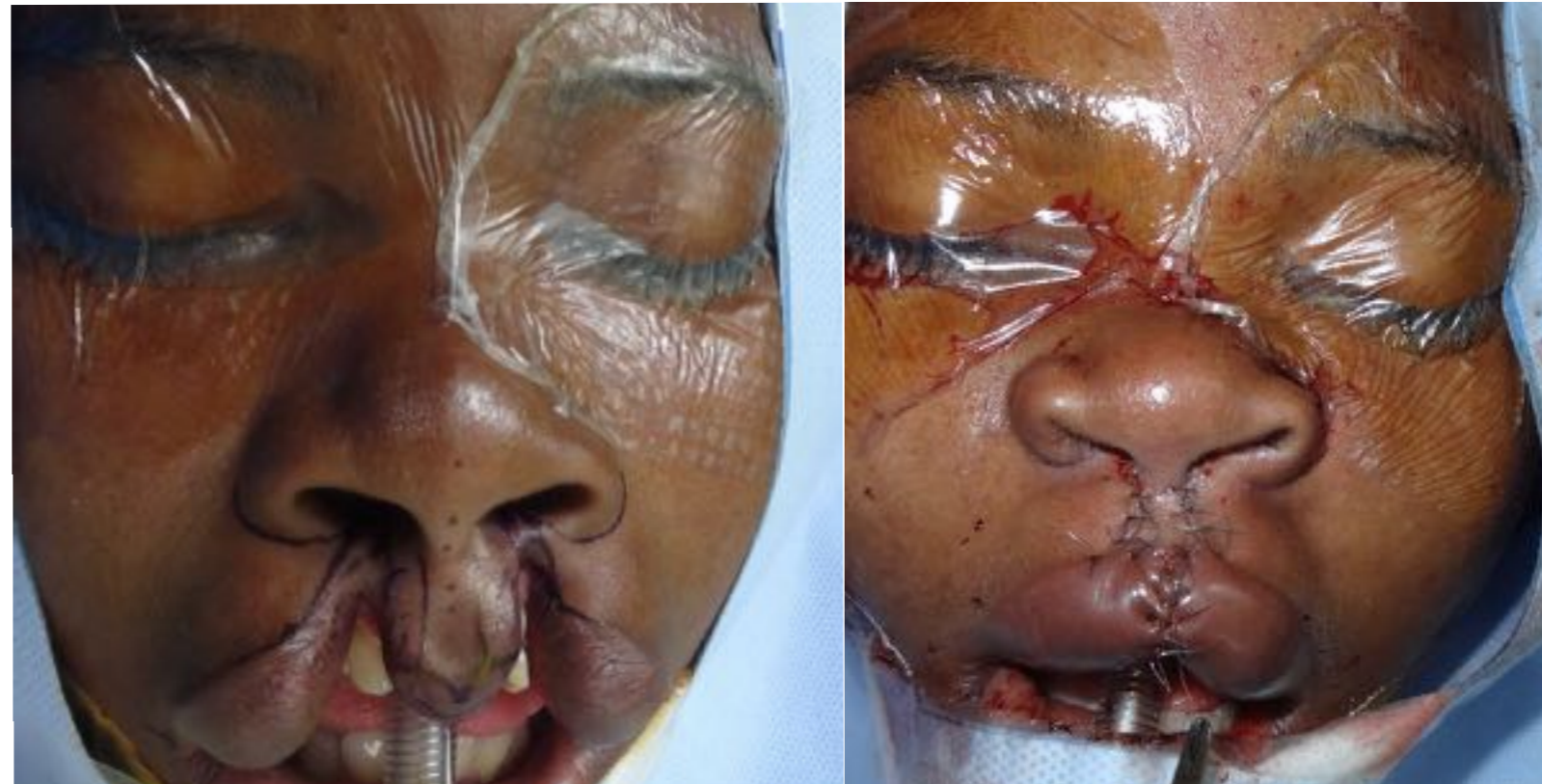VAVIA...Amphi 17 ans

Opérateurs : Dr MORAND Pr GUYOT
Anesthésistes : Dr DELMAS, Dr LANOISELEE
IADE : ANTONI
IBODES : SOTOMAYOR, BERGER
IDE : MAUREILLE, PIOT

Indication : FTB

4 juin 2019

CR : ss AG, IOT. Incision de la lèvre selon Millard. Suture musculaire au PDS 4.0, muqueuse 5.0 et cutanée Flexo 5.0. Steristrips.



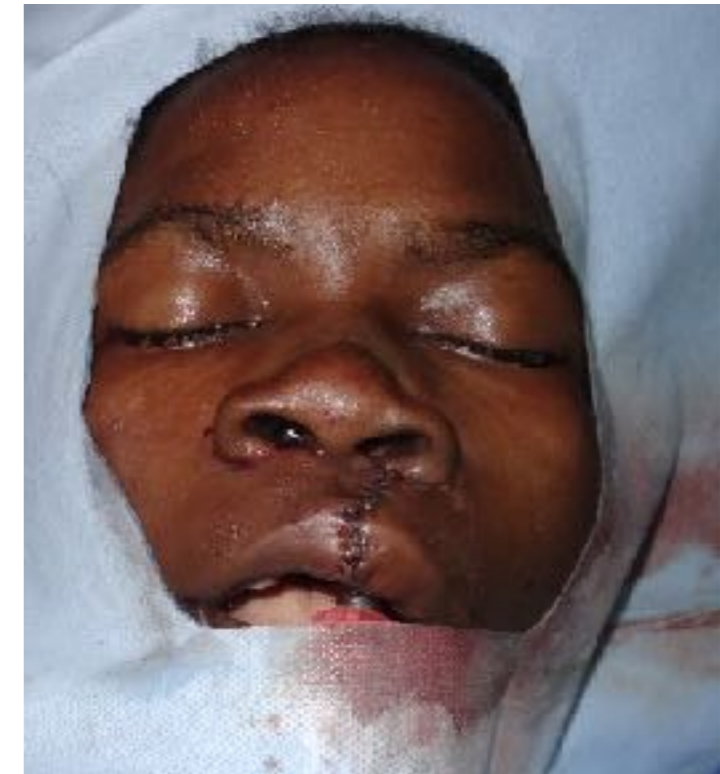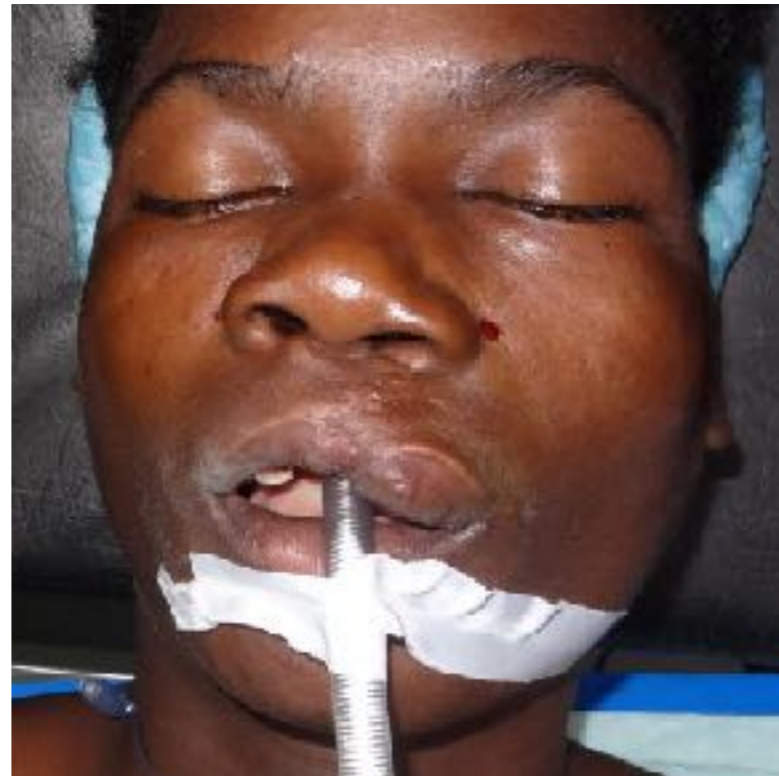DIMIL...Amb 20 ans

Opérateurs : Dr MORAND Pr GUYOT
Anesthésistes : Dr DELMAS, Dr LANOISELEE
IADE : ANTONI
IBODES : SOTOMAYOR, BERGER
IDE : MAUREILLE, PIOT

Indication : Sequelle de FLU

4 juin 2019

CR : ss AG, IOT. Incision de la lèvre et excision du tissu cutané en surplus . alignement ligne cutanéomuqueuse. Résection péri alaire pour équilibrer la hauteur labiale. Suture musculaire au PDS 4.0, muqueuse au polysorb 5.0 et cutanée au Flexo 5.0. Steristrips.



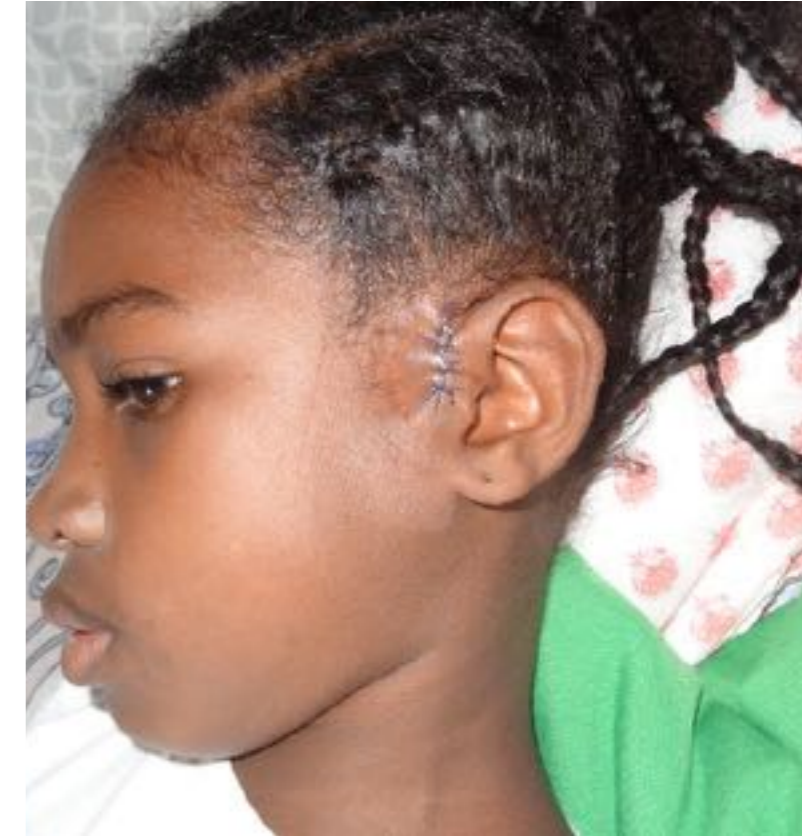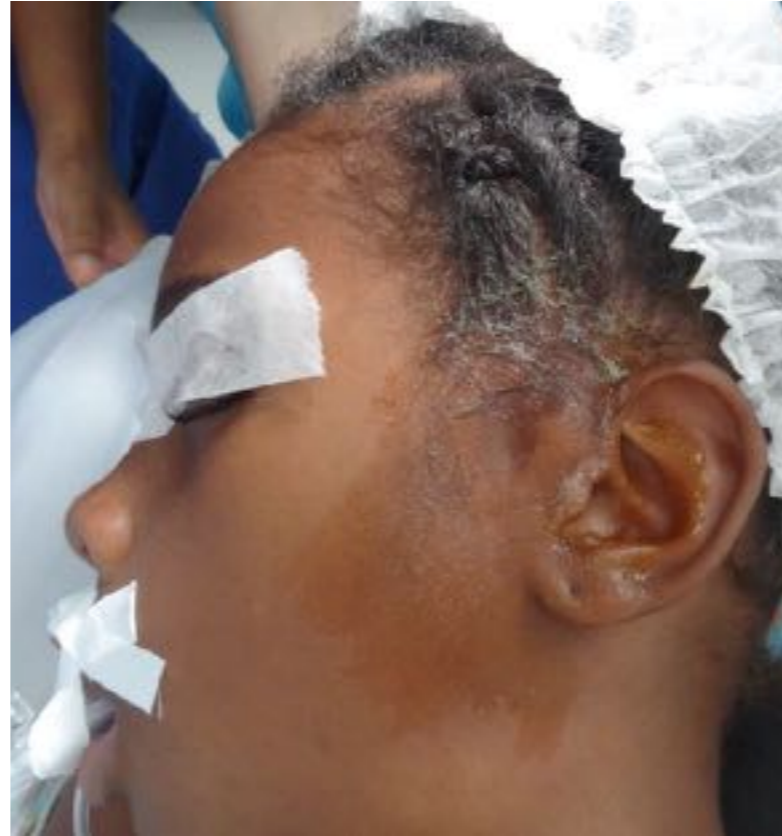RAZO...Meltina 10 ans

Opérateurs : Dr MORAND Pr GUYOT
Anesthésistes : Dr DELMAS, Dr LANOISELEE
IADE : ANTONI
IBODES : SOTOMAYOR, BERGER
IDE : MAUREILLE, PIOT

Indication : kyste pré tragien gauche

5 juin 2019

CR : ss AG, IOT. ablation d'un kyste pré
tragien fistulisé et adhérent au cartilage tragal.
Fermeture monofilament 4/0



FAZI...Olette 10 mois

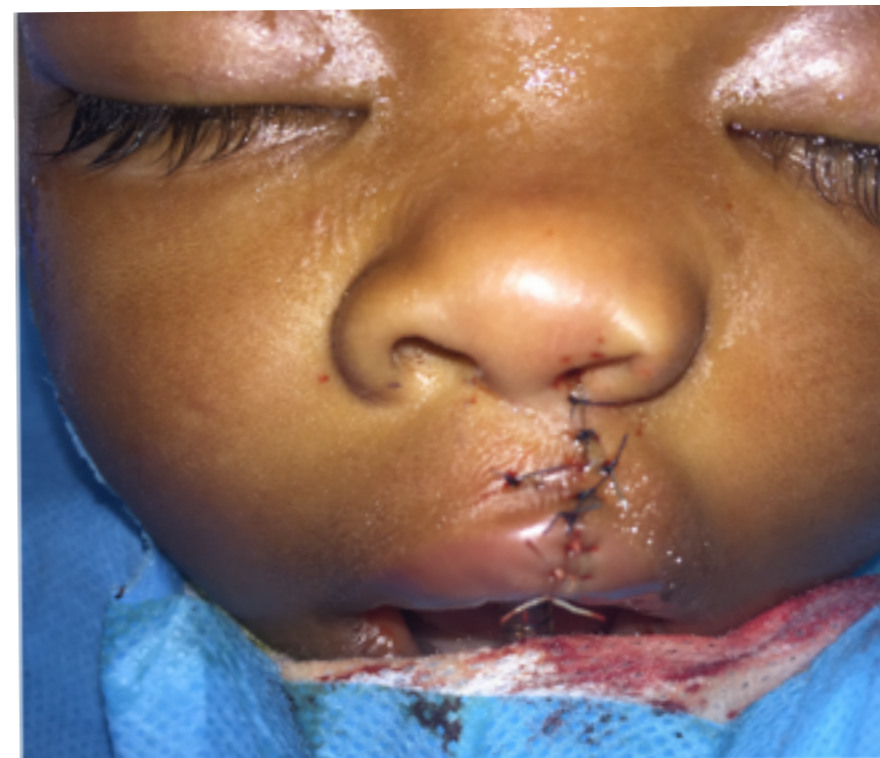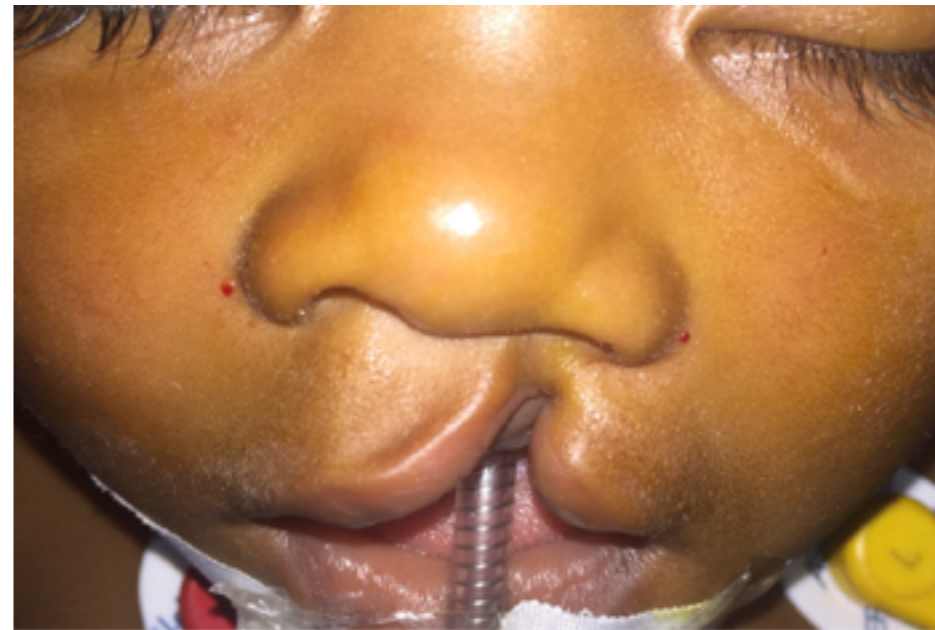Opérateurs : Dr MORAND Pr GUYOT
Anesthésistes : Dr DELMAS, Dr LANOISELEE
IADE : ANTONI
IBODES : SOTOMAYOR, BERGER
IDE : MAUREILLE, PIOT

Indication : fente labio alvéolaire gauche

5 juin 2019

CR : ss AG, IOT.

Incision de la lèvre selon Skoog modifié.
Libération du pourtour de l'orifice piriforme.
libération du cartilage alaire sur sa face
externe. Réinsertion musculaire au tissu
fibreuse préspinal par 2 pts fils non résorbables
4.0. Suture musculaire PDS 5.0, muqueuse
optime 5.0, cutanée fil à peau 5.0. Steristrips.



Stevenne 14 mois

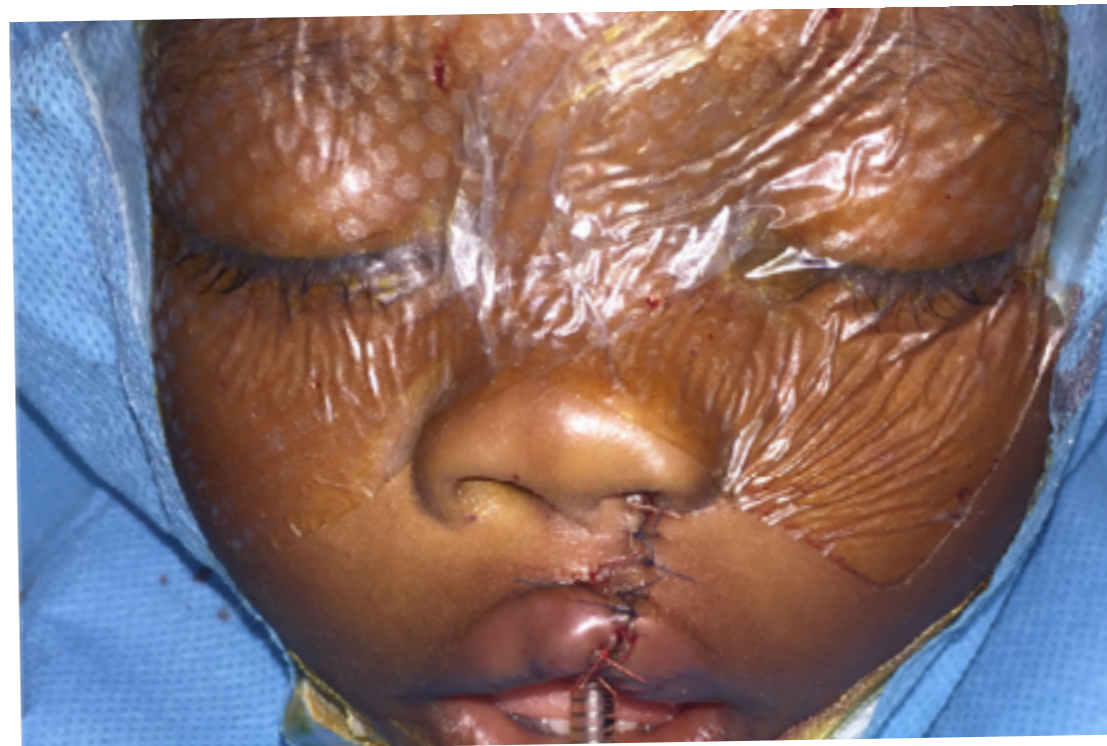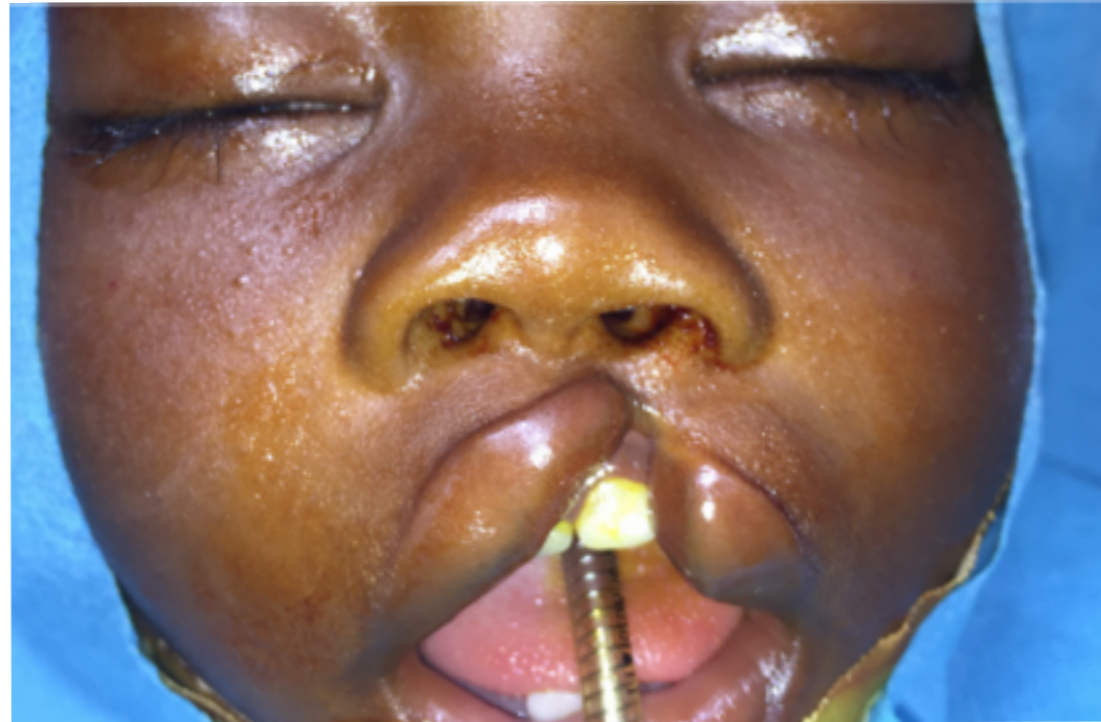Opérateurs : Dr MORAND Pr GUYOT
Anesthésistes : Dr DELMAS, Dr LANOISELEE
IADE : ANTONI
IBODES : SOTOMAYOR, BERGER
IDE : MAUREILLE, PIOT

Indication : fente labiale gauche

5 juin 2019

CR : ss AG, IOT.

Incision de la lèvre selon Skoog modifié.
Libération du pourtour de l'orifice piriforme.
libération du cartilage alaire sur sa face
externe. Réinsertion musculaire au tissu
fibreuse préspinal par 2 pts fils non résorbables
4.0. Suture musculaire PDS 5.0, muqueuse
optime 5.0, cutanée fil à peau 5.0. Steristrips.



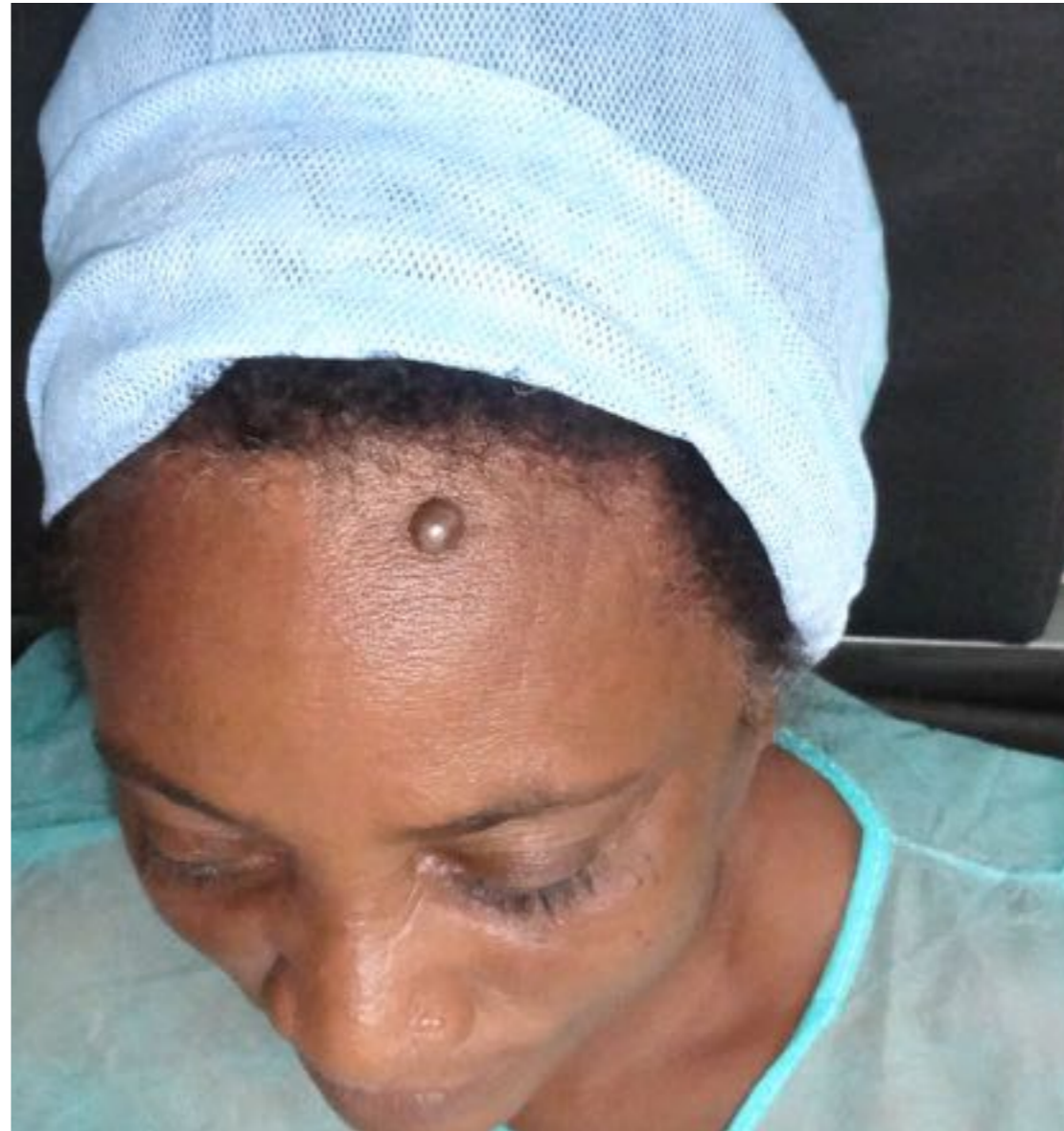KON...Annick 59 ans

Opérateurs : Dr MORAND Pr GUYOT
Anesthésistes : Dr DELMAS, Dr LANOISELEE
IADE : ANTONI
IBODES : SOTOMAYOR, BERGER
IDE : MAUREILLE, PIOT

Indication : fibrome front gauche

5 juin 2019

CR : ss AL ablation d'un fibrome frontal avec
exérèse et suture directe de 30x15 mm.



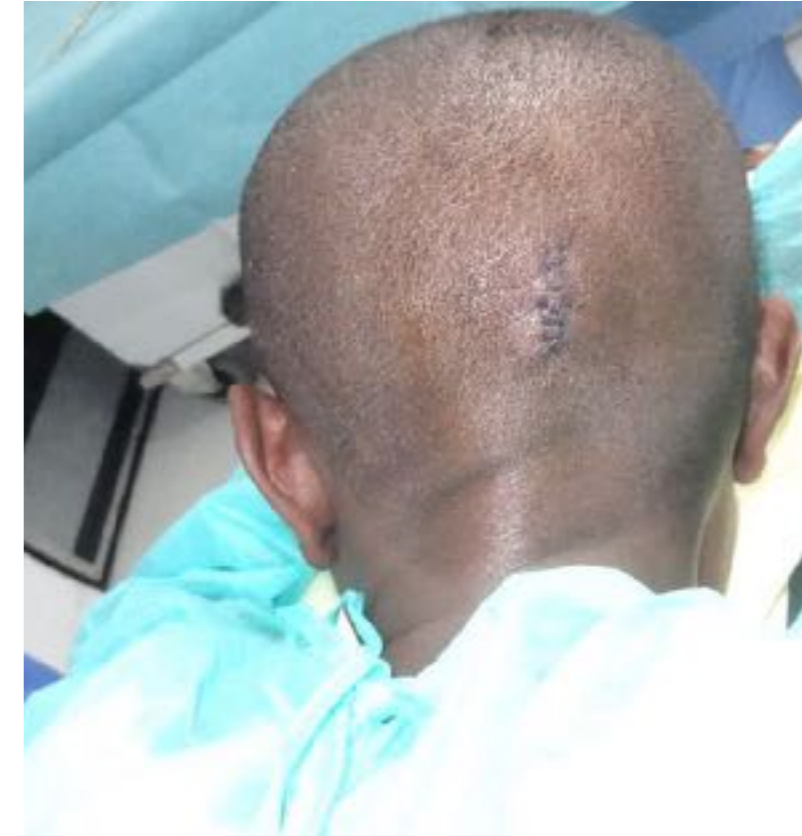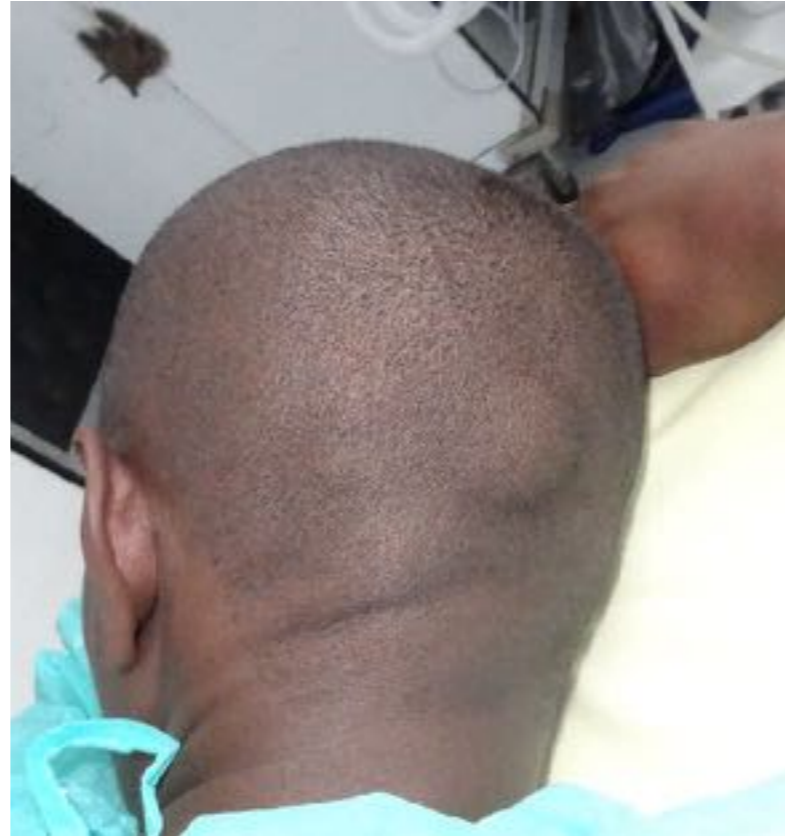RAZO...Clément 63 ans

Opérateurs : Dr MORAND Pr GUYOT
Anesthésistes : Dr DELMAS, Dr LANOISELEE
IADE : ANTONI
IBODES : SOTOMAYOR, BERGER
IDE : MAUREILLE, PIOT

Indication : lipome occipital

5 juin 2019

CR : ss AL ablation d'un lipome occipital de 40 mm.



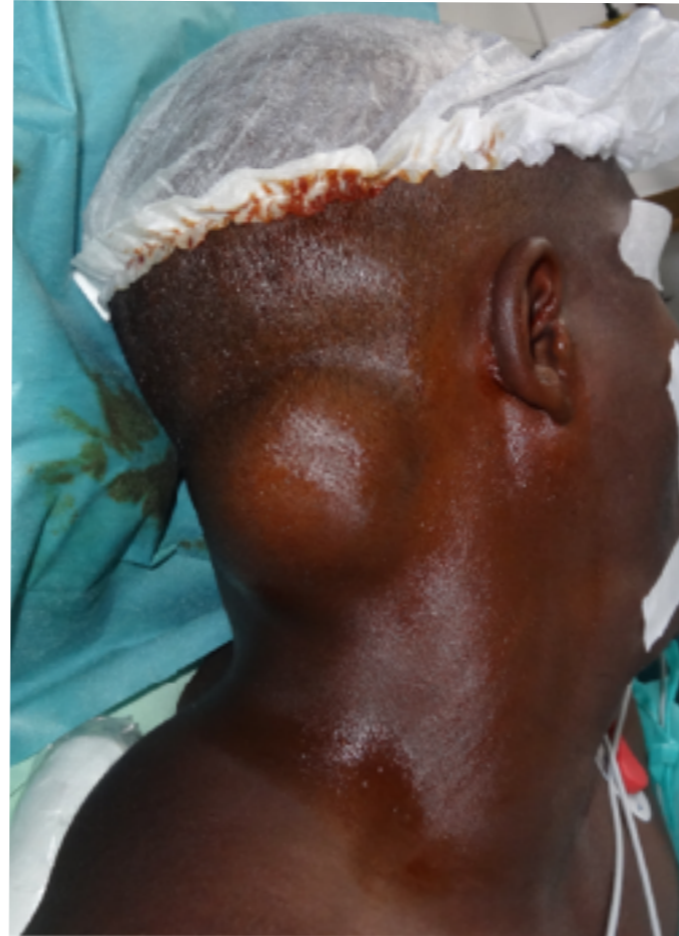RAZO...Clément 63 ans

Opérateurs : Dr MORAND Pr GUYOT
Anesthésistes : Dr DELMAS, Dr LANOISELEE
IADE : ANTONI
IBODES : SOTOMAYOR, BERGER
IDE : MAUREILLE, PIOT

Indication : lipome nuque

6 juin 2019

CR : ss AL ablation d'un lipome nuqual
profond de 70 mm.
Fermeture ss drainage



RAZA...Marie marinette 53 ans

Opérateurs : Dr MORAND Pr GUYOT
Anesthésistes : Dr DELMAS, Dr LANOISELEE
IADE : ANTONI
IBODES : SOTOMAYOR, BERGER
IDE : MAUREILLE, PIOT

Indication : lipome racine du bras droit

6 juin 2019

CR : ss AG ablation d'un lipome de la racine du bras droit d'environ 50 mm. Fermeture sous drainage

NOELI...Désiré 38 ans

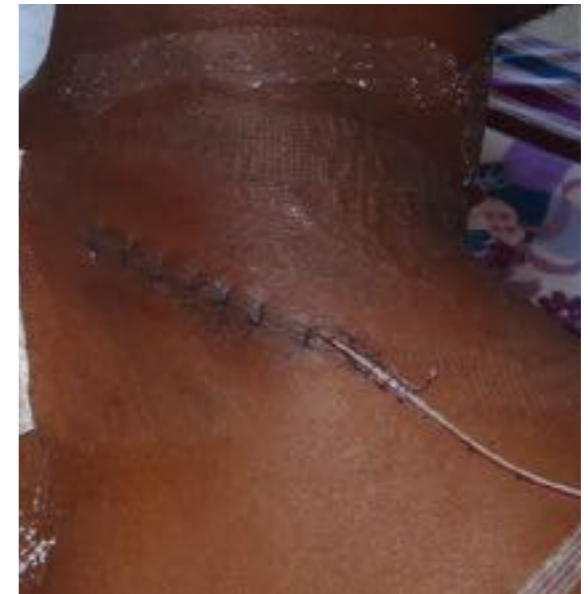Opérateurs : Dr MORAND Pr GUYOT
Anesthésistes : Dr DELMAS, Dr LANOISELEE
IADE : ANTONI
IBODES : SOTOMAYOR, BERGER
IDE : MAUREILLE, PIOT

Indication : lipome scapulaire gauche

5 juin 2019

CR : ss AG, IOT.

Incision en regard du lipome de 8x6 cm. Ablation pas à pas, hémostases et fermeture en deux plans sous drainage



RAYE...Christopher 50 ans

Opérateurs : Dr MORAND Pr GUYOT
Anesthésistes : Dr DELMAS, Dr LANOISELEE
IADE : ANTONI
IBODES : SOTOMAYOR, BERGER
IDE : MAUREILLE, PIOT

Indication : lipome front

6 juin 2019

CR : ss AL ablation d'un lipome médio frontal de 40 mm sous aponévrotique. Fermeture en 2 plans, panst compressif

NATA... Stéphanie33 ans

Opérateurs : Dr MORAND Pr GUYOT
Anesthésistes : Dr DELMAS, Dr LANOISELEE
IADE : ANTONI
IBODES : SOTOMAYOR, BERGER
IDE : MAUREILLE, PIOT

Indication : lipome médio dorsal

5 juin 2019

CR : ss AL, Incision en regard du lipome de 7 cm de diamètre Ablation pas à pas, hémostases .
Fermeture en 2 plans, panst compressif

Enella 3 ans

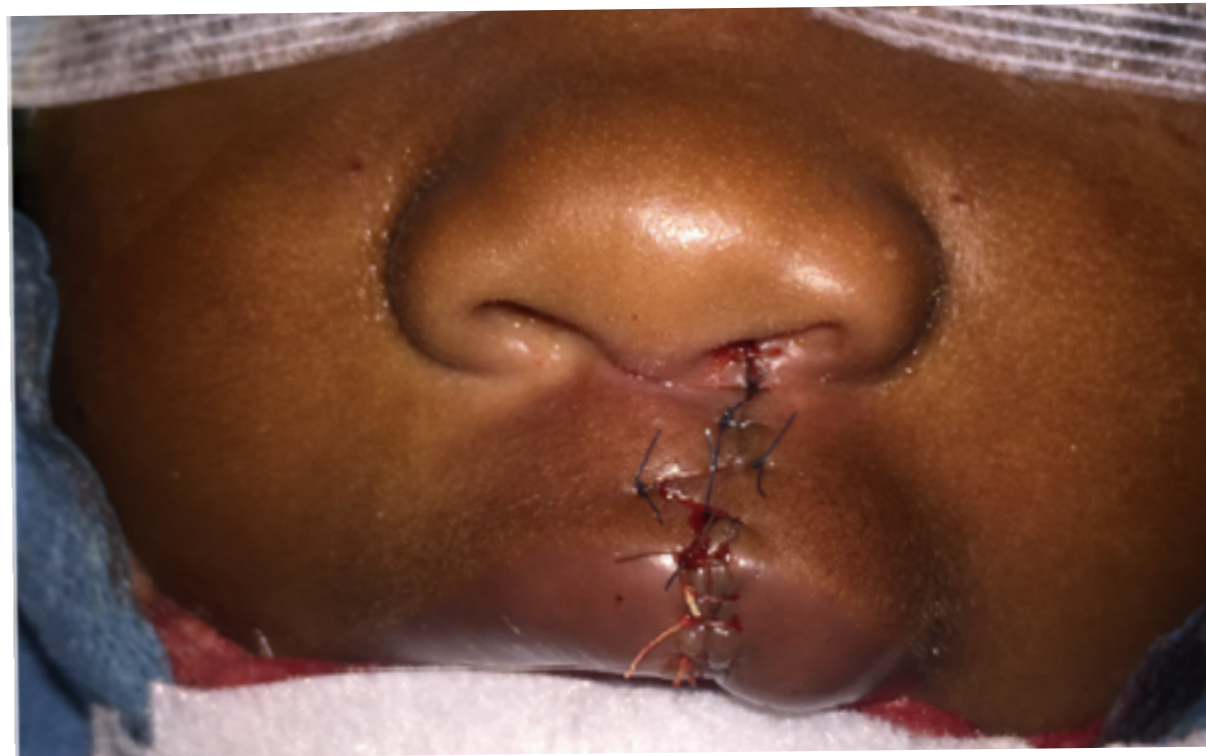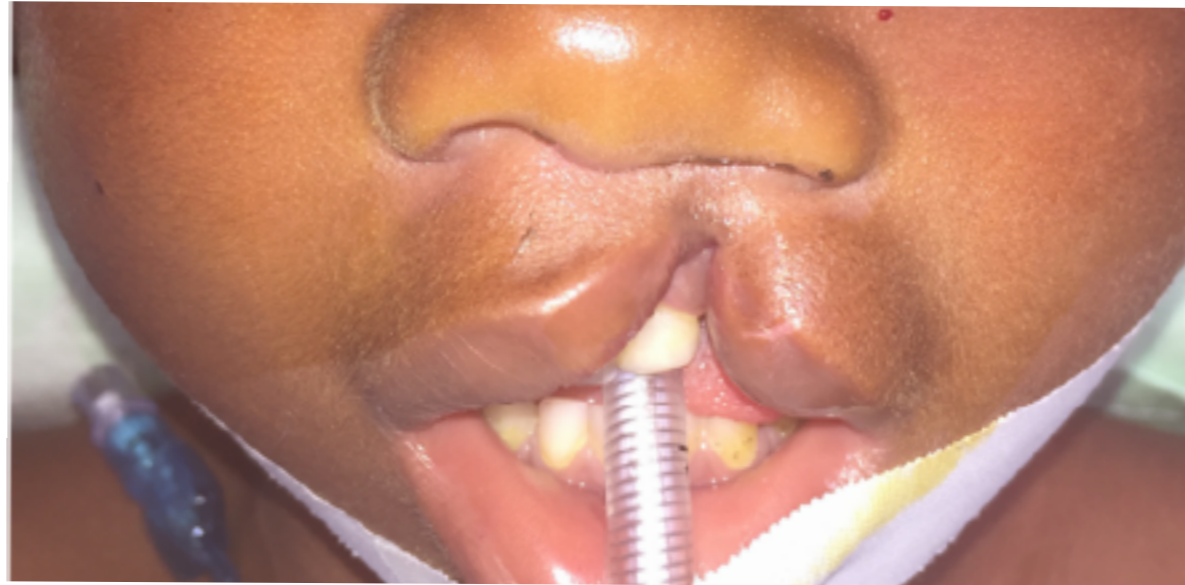Opérateurs : Dr MORAND Pr GUYOT
Anesthésistes : Dr DELMAS, Dr
LANOISELEE
IADE : ANTONI
IBODES : SOTOMAYOR, BERGER
IDE : MAUREILLE, PIOT

Indication : fente labiale gauche

6 juin 2019

CR : ss AG, IOT.

Incision de la lèvre selon Skoog
modifié. Libération du pourtour de
l'orifice piriforme. libération du cartilage
alaire sur sa face externe. Réinsertion
musculaire au tissu fibreux préspinal
par 2 pts fils non résorbables 4.0.
Suture musculaire PDS 5.0, muqueuse
optime 5.0, cutanée fil à peau 5.0.
Steristrips.



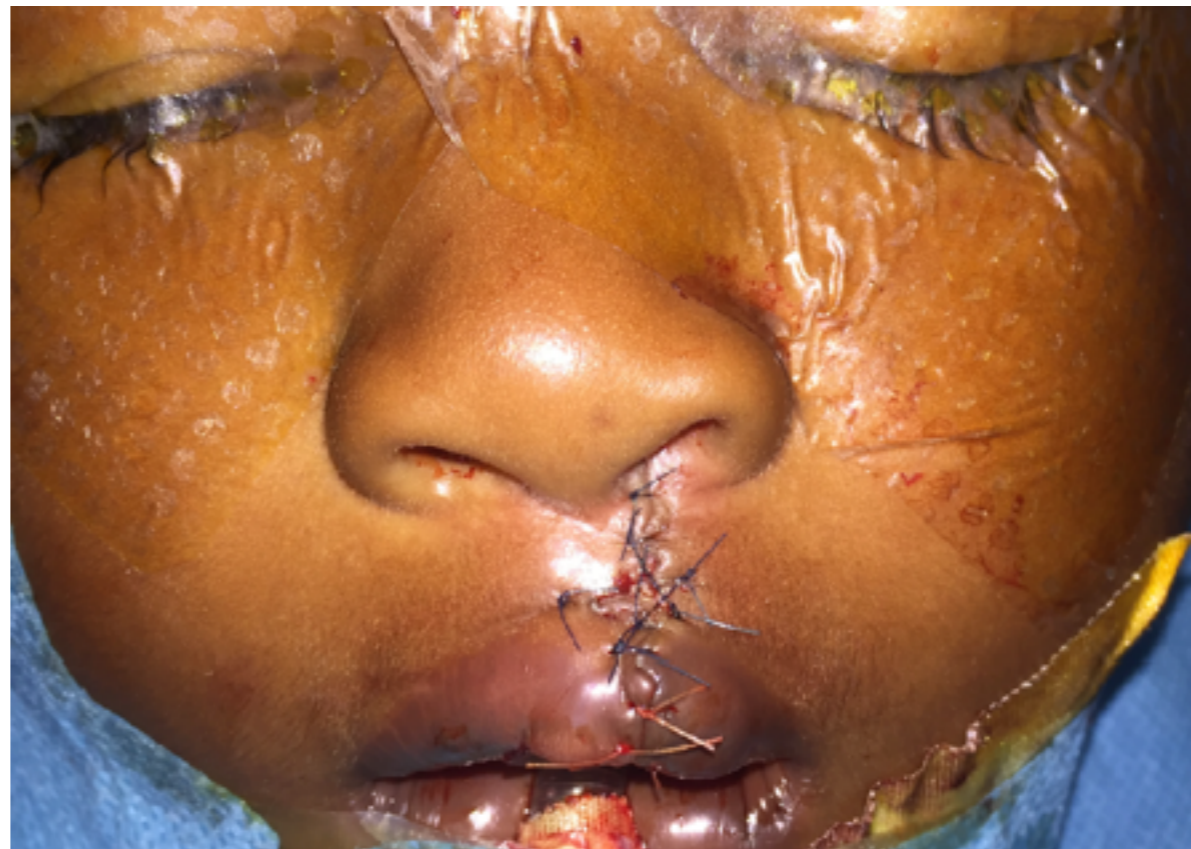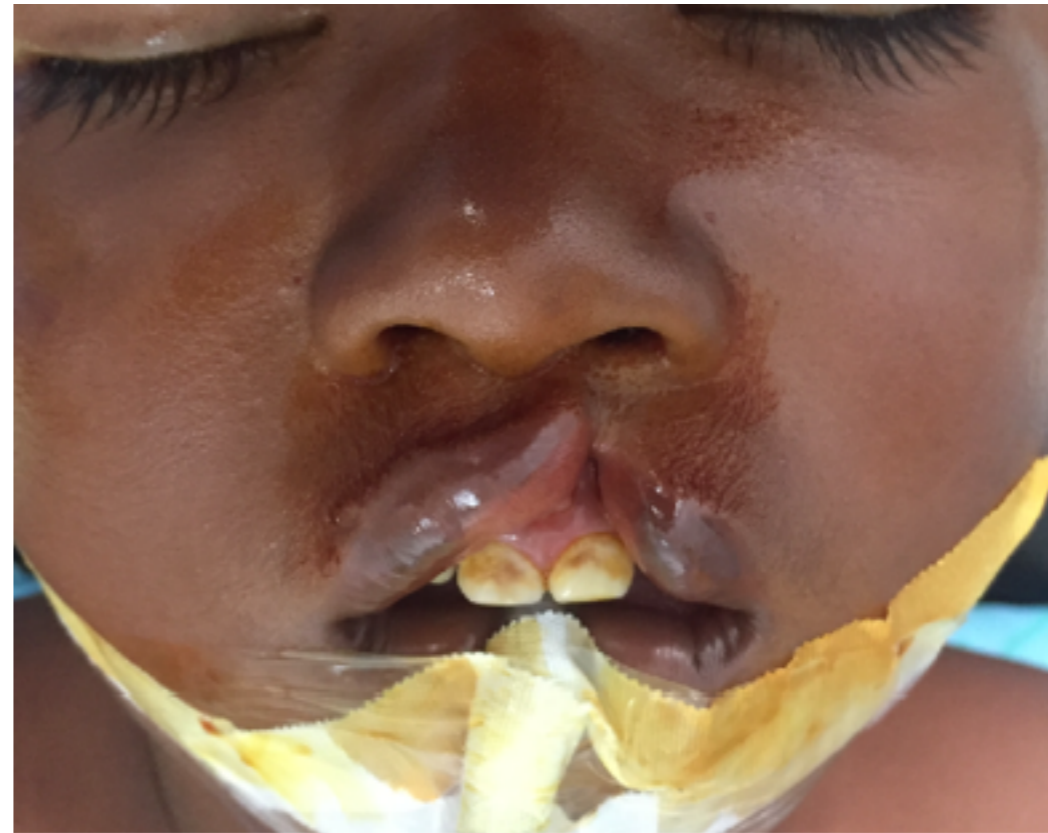Landrino 3 ans

Opérateurs : Dr MORAND Pr GUYOT
Anesthésistes : Dr DELMAS, Dr
LANOISELEE
IADE : ANTONI
IBODES : SOTOMAYOR, BERGER
IDE : MAUREILLE, PIOT

Indication : fente labiale gauche

6 juin 2019

CR : ss AG, IOT.
Incision de la lèvre selon Skoog
modifié. Réinsertion musculaire au tissu
fibreuse préspinal par 2 pts fils non
résorbables 4.0. Suture musculaire
PDS 5.0, muqueuse optime 5.0,
cutanée fil à peau 5.0. Steristrips.



MOR Florent 27 ans

Opérateurs : Dr MORAND Pr GUYOT
Anesthésistes : Dr DELMAS, Dr LANOISELEE
IADE : ANTONI
IBODES : SOTOMAYOR, BERGER
IDE : MAUREILLE, PIOT

Indication : tumefaction (fibrome ?) fosse iliaque Dte

7 juin 2019

CR : ss AL.

Incision cutanée fusiforme. excision de ma lésion qui est sus aponévrotique. Hémostase. fermeture en 2 plans Polysorb 3.0, Flexocrin 4.0.

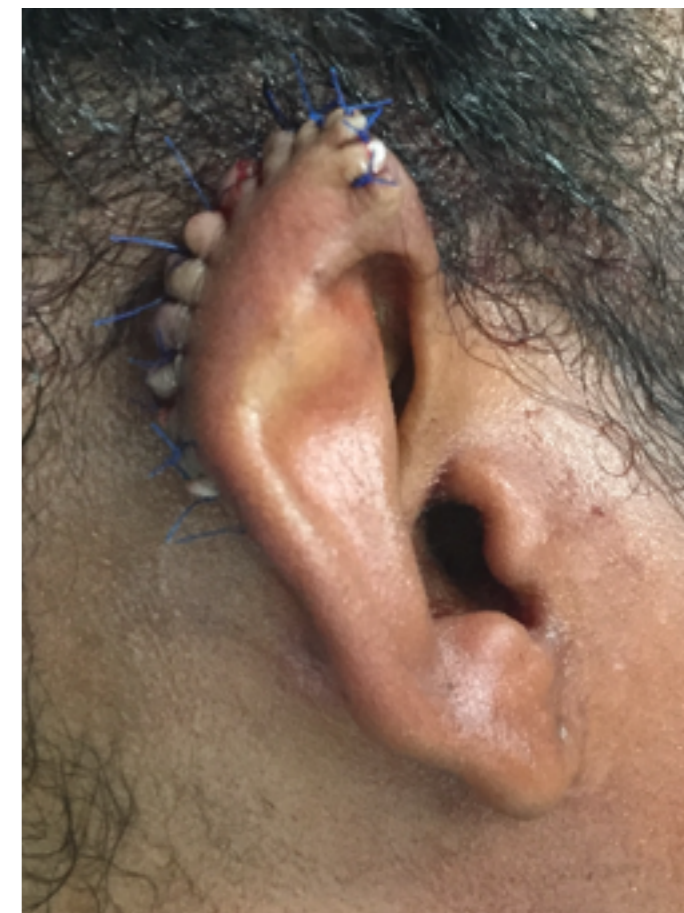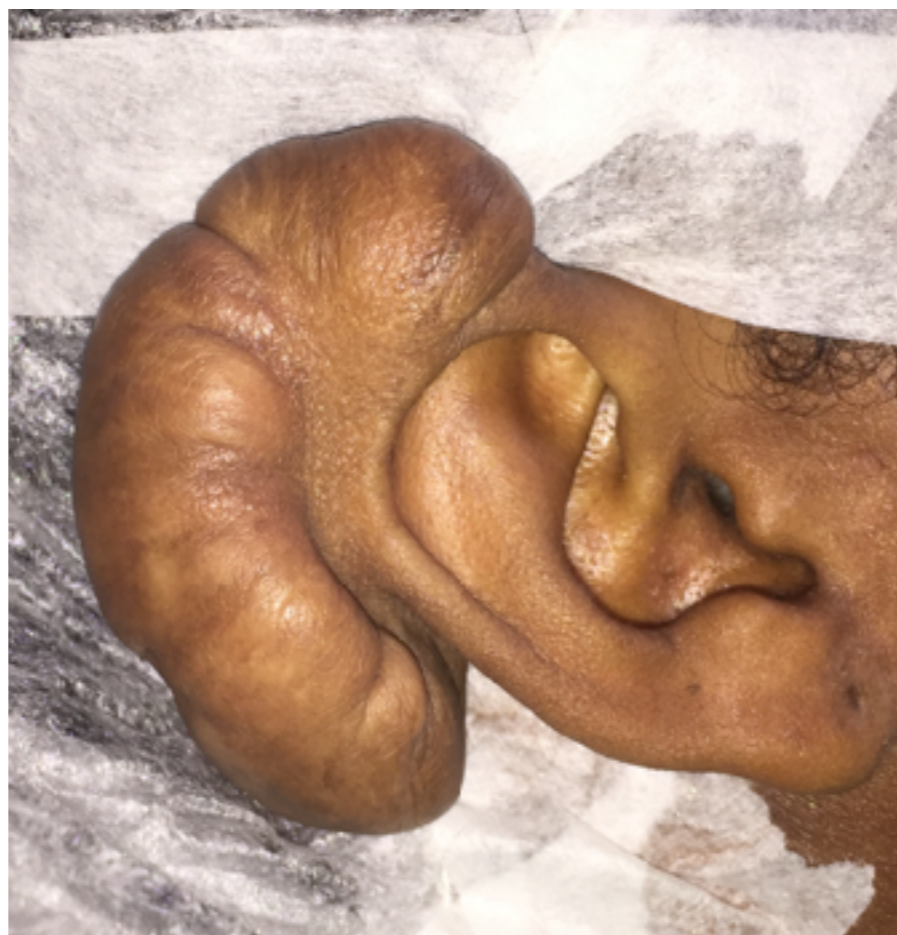RAZ Arlette 25 ans

Opérateurs : Dr MORAND Pr GUYOT
Anesthésistes : Dr DELMAS, Dr
LANOISELEE
IADE : ANTONI
IBODES : SOTOMAYOR, BERGER
IDE : MAUREILLE, PIOT

Indication : cheloïde retro auriculaire
droite

7 juin 2019

CR : ss AL.
Exerese intracatricielle. fermeture en
1 plan au flexocrin 4.0.



ZAF Stéphanie 17 ans

Opérateurs : Dr MORAND Pr GUYOT
Anesthésistes : Dr DELMAS, Dr LANOISELEE
IADE : ANTONI
IBODES : SOTOMAYOR, BERGER
IDE : MAUREILLE, PIOT

Indication : cheloïdes retro auriculaires bilatérales

7 juin 2019

CR : ss AL.
Exerese intracicatricielle. fermeture en 1 plan au flexocrin 4.0.