Mission de chirurgie Maxillo-faciale Pursat (Cambodge) nov-dec 17

Pour enfants du noma

Mardi 15 mai

Patient: Andrianantenaina Yannah, 1 an et 2 mois

Diagnostic: fente labiale droite partielle
Anesthésistes: Martine Moussa, Mariam Boutros, Nikos Tsekouras,
IADE: Marie Paule Badoil IBODE: Julie Rouque, Marceline Willems
IDE: Amandine Ruiz, Axel Carle
Opérateurs: Hervé Bénateau, Béatrice Ambroise
Indication: cheilorhinoplastie selon Millard.
Sous AG, IOT, Réalisation du tracé puis incision selon Millard. Petite excision cutanée, notamment au niveau de la bande de Simonart. Hémostase. Dissection musculaire modérée sur chaque berge. Réalisation d'une septoplastie par une incision interseptocolumellaire. Pas d'incision vestibulaire supérieure. Fermeture en 3 plans avec Novosyn 5/0 sur le plan muqueux et musculaire. Flexo 6/0 sur le plan cutané.

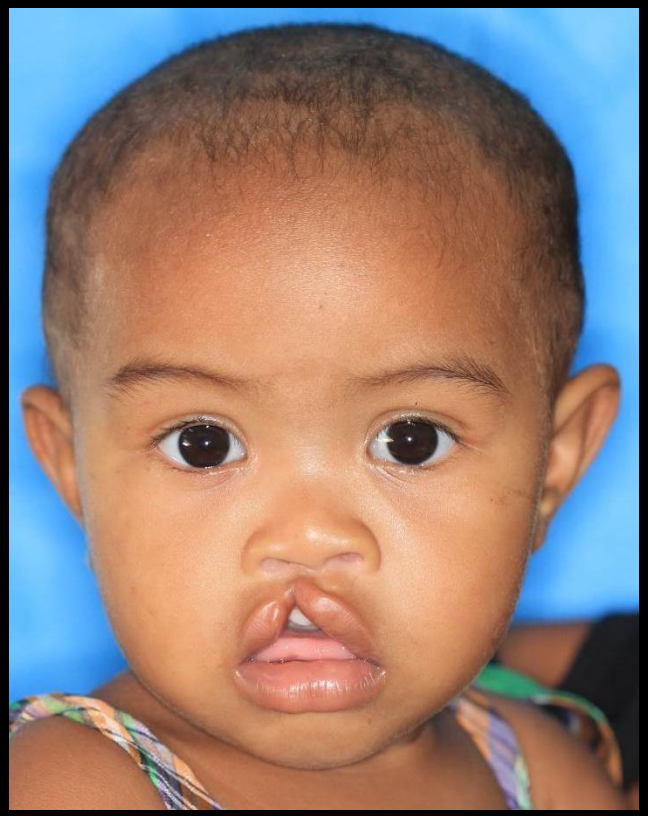

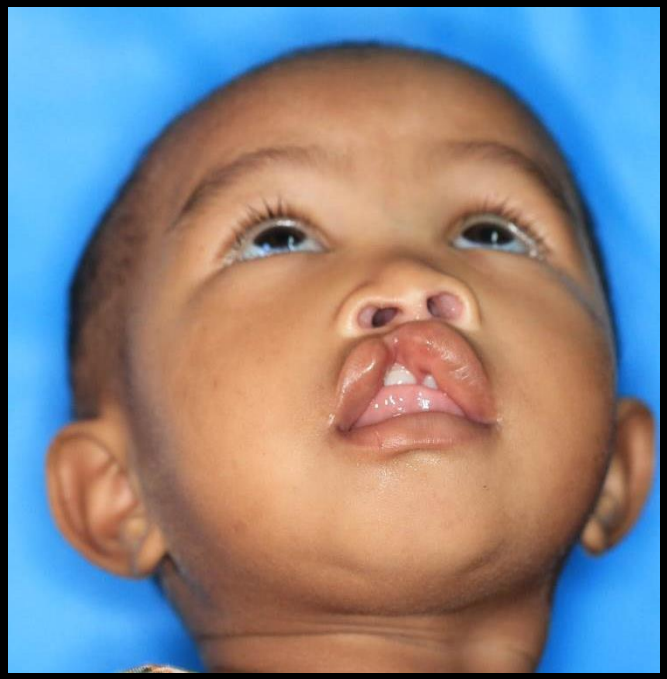

Patient: Andrianantenaina Yannah, 1 an et 2 mois

Diagnostic: fente labiale droite partielle
Anesthésistes: Martine Moussa, Mariam Boutros, Nikos Tsekouras,
IADE: Marie Paule Badoil IBODE: Julie Rouque, Marceline Willems
IDE: Amandine Ruiz, Axel Carle
Opérateurs: Hervé Bénateau, Béatrice Ambroise
Indication: cheilorhinoplastie selon Millard.
Sous AG, IOT, Réalisation du tracé puis incision selon Millard. Petite excision cutanée, notamment au niveau de la bande de Simonart. Hémostase. Dissection musculaire modérée sur chaque berge. Réalisation d'une septoplastie par une incision interseptocolumellaire. Pas d'incision vestibulaire supérieure. Fermeture en 3 plans avec Novosyn 5/0 sur le plan muqueux et musculaire. Flexo 6/0 sur le plan cutané.

Patient: Andrianantenaina Yannah, 1 an et 2 mois
Diagnostic: fente labiale droite partielle
Anesthésistes: Martine Moussa, Mariam Boutros, Nikos Tsekouras,
IADE: Marie Paule Badoil IBODE: Julie Rouque, Marceline Willems
IDE: Amandine Ruiz, Axel Carle
Opérateurs: Hervé Bénateau, Béatrice Ambroise
Indication: cheilorhinoplastie selon Millard.
Sous AG, IOT, Réalisation du tracé puis incision selon Millard. Petite excision cutanée, notamment au niveau de la bande de Simonart. Hémostase. Dissection musculaire modérée sur chaque berge. Réalisation d'une septoplastie par une incision interseptocolumellaire. Pas d'incision vestibulaire supérieure. Fermeture en 3 plans avec Novosyn 5/0 sur le plan muqueux et musculaire. Flexo 6/0 sur le plan cutané.

J7 postop

LAHADY Leong 11 mois

Fente labioalvéolaire droite

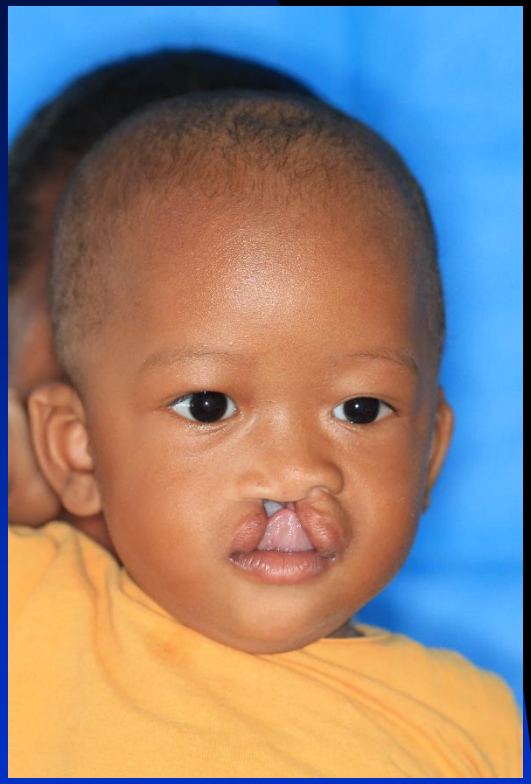

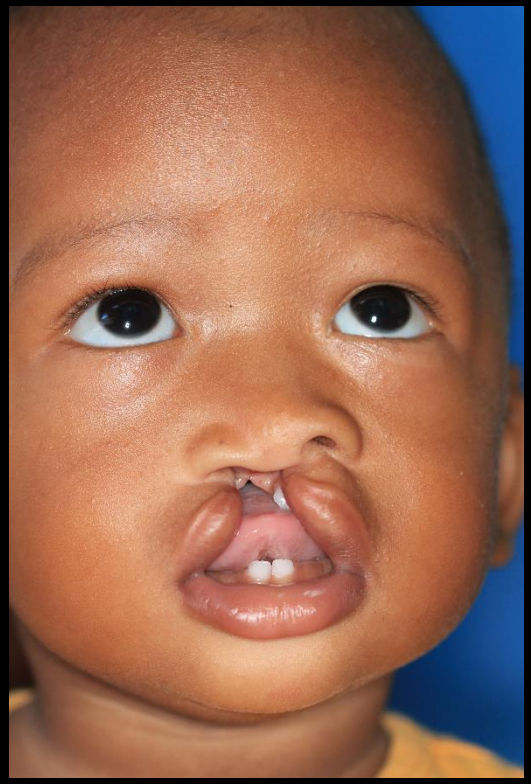

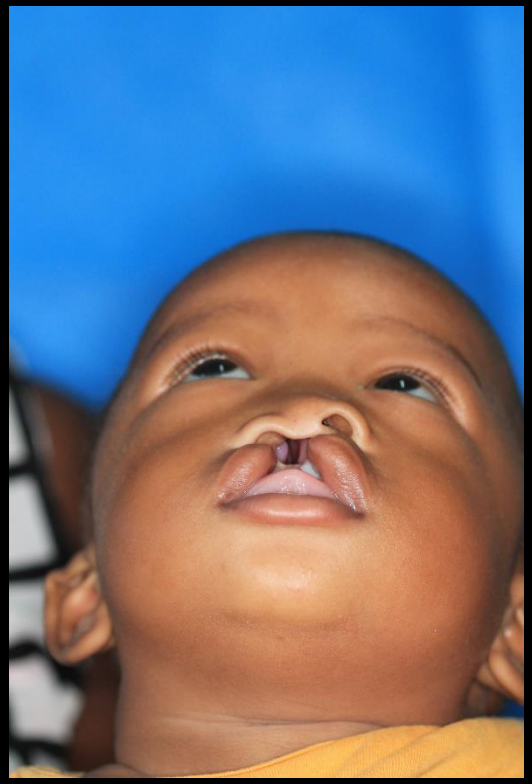

LAHADY Leong 11 mois

Fente labioalvéolaire droite

Anesthésistes: Martine Moussa, Mariam Boutros, Nikos Tsekouras,
IADE: Marie Paule Badoil IBODE: Julie Rouque, Marceline Willems
IDE: Amandine Ruiz, Axel Carle
Opérateurs: Hervé Bénateau, Béatrice Ambroise

- CRO **: Chéiloplastie**
- Sous AG

- Dessin selon la technique de Millard
- Incision au bistouri lame 11 selon le dessin réalisé
- Incision vestibulaire au bistouri lame 15, incision périostée
- Septoplastie, repositionnement collumellaire
- Suture musculaire au Novosyn 5.0, Fixation du pied de l'aile narinaire à l'ENA et au pied de la columelle
- Fermeture cutanée par point séparé de Flexo 6.0
- Conformateurs endonarinaires
- Vaseline

LAHADY Leong 11 mois

Fente labioalvéolaire droite

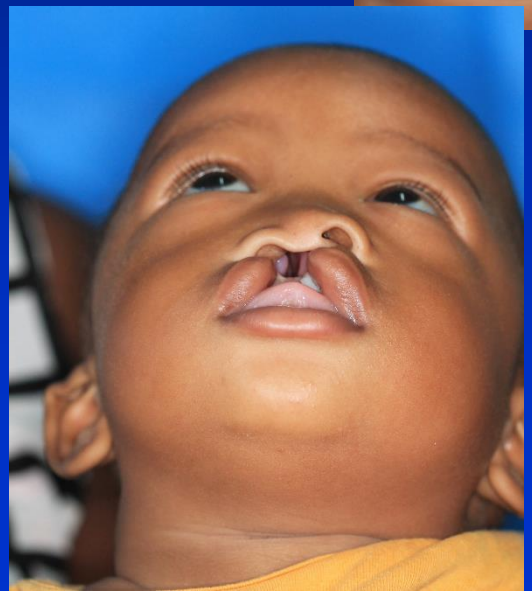

J7 postop

SOAFARA Liberte Auminah 3 ans

Hémangiome frontal

Anesthésistes: Martine Moussa, Mariam Boutros, Nikos Tsekouras,
IADE: Marie Paule Badoil IBODE: Julie Rouque, Marceline Willems
IDE: Amandine Ruiz, Axel Carle
Opérateurs: Hervé Bénateau, Béatrice Ambroise

- CRO **: Exérèse Hémangiome frontal**
- Sous AG

- Dessin de l'incision fusiforme emportant tout l'hémangiome
- Infiltration à la xylocaine adrénalinée
- Exérèse de la lésion selon le dessin
- Hémostase soigneuse.
- Fermeture en 2 plans : PP au Novosyn 5.0 puis fermeture cutanée par SID de Monosyn 5.0

SOAFARA Liberte Auminah 3 ans

Hémangiome frontal

J8 postop

ANDRIANIDINA Kerenah 4 ans

Enchondromes bilatéraux

ANDRIANIDINA Kerenah 4 ans

Enchondromes bilatéraux

Anesthésistes: Martine Moussa, Mariam Boutros, Nikos Tsekouras,
IADE: Marie Paule Badoil IBODE: Julie Rouque, Marceline Willems
IDE: Amandine Ruiz, Axel Carle
Opérateurs: Hervé Bénateau, Béatrice Ambroise

- CRO **: Exérèse enchondromes**
- Sous AG

- Dessin de l'incision fusiforme, verticale
- Infiltration à la xylocaïne adrénalinée
- Exérèse selon le dessin réalisé, résection cartilagineuse
- Hémostase soigneuse
- Fermeture en 2 plans : PP au novosyn 5.0 puis fermeture cutanée par points séparés de Flexo 5.0

Patient: NIRISON, 30 ans, agriculteur
Diagnostic: cellulite d'origine dentaire avec extension cervicale bilatérale. Survenue 15 jours après une extraction dentaire (36). Dyspnée. Position assise exclusive. Température et frisson.
Anesthésistes: Martine Moussa, Mariam Boutros, Nikos Tsekouras,
IADE: Marie Paule Badoil IBODE: Julie Rouque, Marceline Willems
IDE: Amandine Ruiz, Axel Carle
Opérateurs: Hervé Bénateau, Béatrice Ambroise
Indication: décollement sous périosté en vestibulaire et côté plancher buccal au niveau 36. Incision cutanée en sous mentonnier où on est préfistulisé. Incision susclaviculaire droite du fait d'une collection?. Tout communique. Massage abondant. Rincage. Fermeture sur 4 équivalents de lames Delbet (gants stériles).

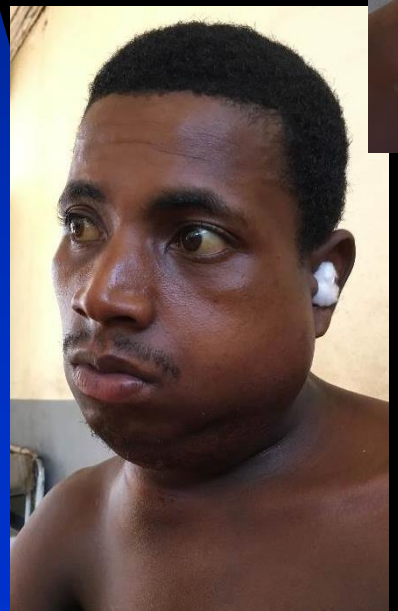

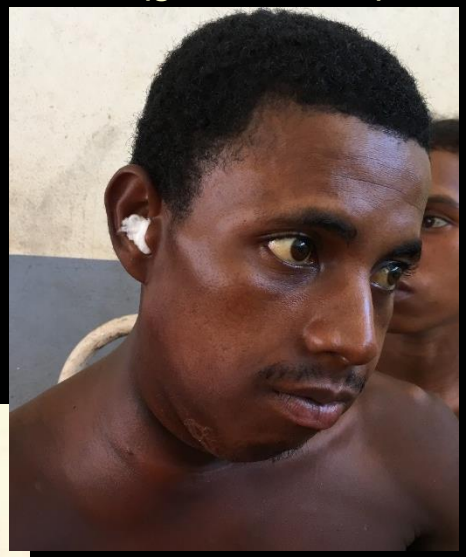

J1 postop

Mercredi 16 mai

RASANTANIRINA Noéline 6 mois

Enchondrome prétragien gauche

Anesthésistes: Martine Moussa, Mariam Boutros, Nikos Tsekouras,
IADE: Marie Paule Badoil IBODE: Julie Rouque, Marceline Willems
IDE: Amandine Ruiz, Axel Carle
Opérateurs: Hervé Bénateau, Aude Barrabé

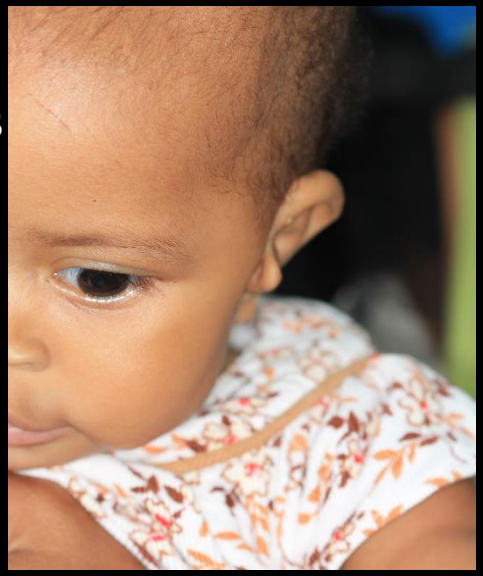

- CRO **: Exérèse enchondromes**
- Sous AG
- Dessin de l'incision fusiforme verticale
- Infiltration xylocaïne adrénalinée
- Incision bistouri lame 15, résection cutanée et cartilagineuse
- Hémostase soigneuse puis fermeture en 2 plans (PP au Novosyn 5.0 et pts séparés de Flexo 6.0)
- Vaseline

RAHRISON Ivan Elliot 1 an

Tumeur bras droit

Anesthésistes: Martine Moussa, Mariam Boutros, Nikos Tsekouras,
IADE: Marie Paule Badoil
IBODE: Julie Rouque, Marceline Willems
IDE: Amandine Ruiz, Axel Carle
Opérateurs: Hervé Bénateau, Aude Barrabé

J7 postop

- CRO **: Exérèse masse sous cutanée bras droit**
- Sous AG
- Dessin de l'incision fusiforme sur grand axe de la lésion
- Infiltration xylocaïne adrénalinée
- Incision bistouri lame 15, dissection au contact retrouvant une masse mal limitée, dure. Exérèse, envoi en anapath
- Hémostase soigneuse puis fermeture en 2 plans (PP au Novosyn 5.0 et SID de monosyn 5.0)
- Stéristrips, bandes

RAZANANOMENA Melancia

Fente bilatérale totale

- CRO **: Chéiloplastie + Fermeture voile + Fermeture palatine**
- Fermeture vélopalatine:

Anesthésistes: Martine Moussa, Mariam Boutros, Nikos Tsekouras,
IADE: Marie Paule Badoil
IBODE: Julie Rouque, Marceline Willems
IDE: Amandine Ruiz, Axel Carle
Opérateurs: Hervé Bénateau, Béatrice Ambroise

RAZANANOMENA Melancia

Fente bilatérale totale

CRO **: Chéiloplastie + Fermeture voile + Fermeture palatine**

Sous AG, IOT

Fermeture vélopalatine:

Infiltration xylo adré, Incision sur les berges de la fente vélaire, se prolongeant sur le palais osseux.

Décollement sous périosté. Libération des muscles par rapport au bord post des lames palatines. Incision sur le vomer, décollement de la muqueuse nasale permettant la fermeture du plan nasal. Contres incisions latérales

Fermeture en 2 plans au Novosyn 5/0.

Chéiloplastie:

Dessin sur la fente bilatérale selon la technique d'Hikosak avec dissection étendue de l'orbiculaire par rapport au plan cutané labial et au plan muqueux. Incision vestibulaire supérieure permettant le décollement sous périosté jusqu'au cintre maxillaire. Fermeture en 3 plans.

Suture musculaire au Novosyn 5.0, Fixation du pied de l'aile narinaire à l'ENA et au pied de la columelle.

Fermeture cutanée par points séparés de Flexo 6.0

Conformateurs endonarinaires

Vaseline

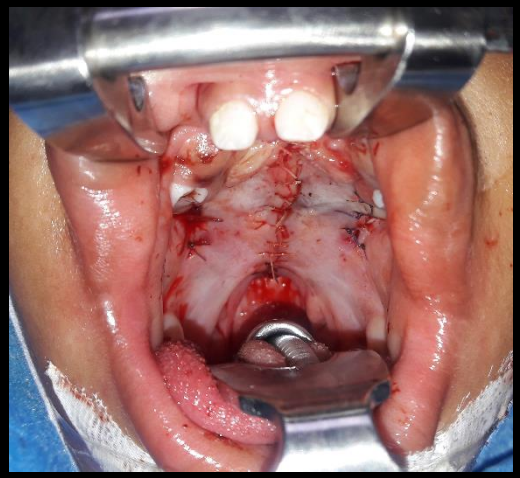

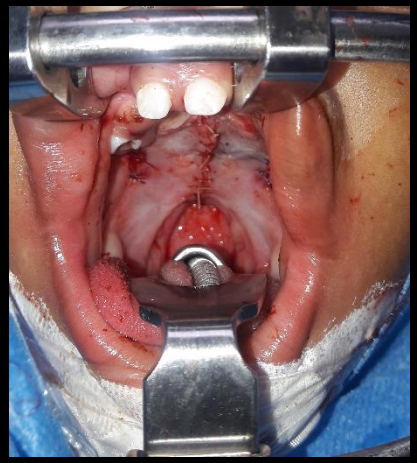

Jeudi 17 mai

- Patient: MAROVAUY Vania
  Diagnostic: kystes du 2eme arc gauche, kyste du 1er arc droite, kyste amygdaloide droit, enchondromes gauches
  Anesthésistes: Martine Moussa, Mariam Boutros, Nikos Tsekouras,
  IADE: Marie Paule Badoil IBODE: Julie Rouque, Marceline Willems
- IDE: Amandine Ruiz, Axel Carle
  Opérateurs: Hervé Bénateau, Aude Barrabé
  Indication: Exerese de kystes congénitaux multiples
  CRO: sous AG, IOT. On débute par le côté droit en regard du kyste amygdaloide.Incision après infiltration à la xylocaïne adrénalinée,dissection au contact du kyste jusqu'au cordon kystique qui est disséquer de manière ascendante,Section en profondeur, contrôle hémostatique , fermeture Vicryl 3/0, Monocryl 4/0 surjet,
- On se porte ensuite en regard de la fistule préhélicéene de l'oreille droite, dissection jusqu'à l'extrémité du cordon kystique qui est sectionné. Feremeture Novosyn 4//0, points séparés Prolène 5/0
- On en fait de même pour la lésion cervicale gauche et préhélicéenne droite,
- Exerese de 2 enchondromes prétragiens gauches

- Patient: MAROVAUY Vania
  Diagnostic: kystes du 2eme arc gauche, kyste du 1er arc droite, kyste amygdaloide droit, enchondromes gauches
  Anesthésistes: Martine Moussa, Mariam Boutros, Nikos Tsekouras,
  IADE: Marie Paule Badoil IBODE: Julie Rouque, Marceline Willems
- IDE: Amandine Ruiz, Axel Carle
  Opérateurs: Hervé Bénateau, Aude Barrabé
  Indication: Exerese de kystes congénitaux multiples
  CRO: sous AG, IOT. On débute par le côté droit en regard du kyste amygdaloide.Incision après infiltration à la xylocaïne adrénalinée,dissection au contact du kyste jusqu'au cordon kystique qui est disséquer de manière ascendante,Section en profondeur, contrôle hémostatique , fermeture Vicryl 3/0, Monocryl 4/0 surjet,
- On se porte ensuite en regard de la fistule préhélicéene de l'oreille droite, dissection jusqu'à l'extrémité du cordon kystique qui est sectionné. Feremeture Novosyn 4//0, points séparés Prolène 5/0
- On en fait de même pour la lésion cervicale gauche et préhélicéenne droite,
- Exerese de 2 enchondromes prétragiens gauches,

- Patient: MAROVAUY Vania

Diagnostic: kystes du 2eme arc gauche, kyste du 1er arc droite, kyste amygdaloide droit, enchondromes gauches

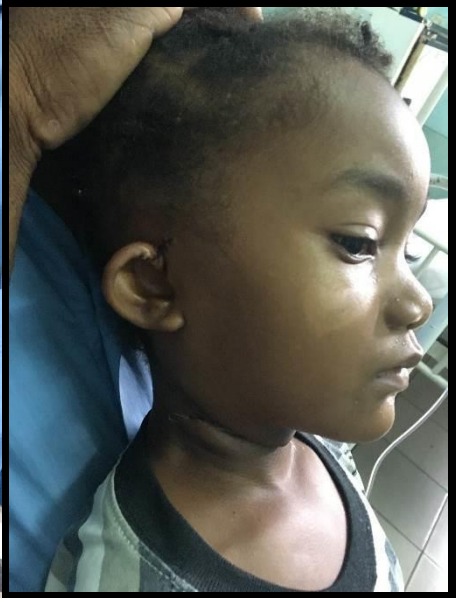

J1 postop

Patient: RONDRONIAINA Elida, 6 ans
Diagnostic: séquelles de fentes. Déjà opérée sur une mission EDN il y a 1 an (Dr Garmi). Persistance d'un CBN et voile un peu désuni. Incompétence velopharyngée avec régurgitations à l'alimentation…
Indication de fermeture de fistule et pharyngoplastie
Anesthésistes: Martine Moussa, Mariam Boutros, Nikos Tsekouras,
IADE: Marie Paule Badoil IBODE: Julie Rouque, Marceline Willems
IDE: Amandine Ruiz, Axel Carle
Opérateurs: Hervé Bénateau, Aude Barrabé
CRO: sous AG, IOT.

Reprise de l'incision sur le palais et le voile, en circonscrivant la fistule. Nouveau décollement entre le plan palatin et le plan nasal. Les lames palatines sont libérées sur leurs 2 faces.
Fermeture du plan muqueux nasal au Novosyn 5/0 (bonne étanchéité testée) et idem pour le plan buccal.
La pharyngoplastie se fait en rapprochant la partie haute des 2 piliers postérieurs du voile, de façon à l'allonger.
Fermeture en 2 plans au Novosyn 5/0.

Patient: RONDRONIAINA Elida, 6 ans
Diagnostic: séquelles de fentes. Déjà opérée sur une mission EDN il y a 1 an (Dr Garmi). Persistance d'un CBN et voile un peu désuni. Incompétence velopharyngée avec régurgitations à l'alimentation…
Indication de fermeture de fistule et pharyngoplastie
Anesthésistes: Martine Moussa, Mariam Boutros, Nikos Tsekouras,
IADE: Marie Paule Badoil IBODE: Julie Rouque, Marceline Willems
IDE: Amandine Ruiz, Axel Carle
Opérateurs: Hervé Bénateau, Aude Barrabé
CRO: sous AG, IOT.

Reprise de l'incision sur le palais et le voile, en circonscrivant la fistule. Nouveau décollement entre le plan palatin et le plan nasal. Les lames palatines sont libérées sur leurs 2 faces.
Fermeture du plan muqueux nasal au Novosyn 5/0 (bonne étanchéité testée) et idem pour le plan buccal.
La pharyngoplastie se fait en rapprochant la partie haute des 2 piliers postérieurs du voile, de façon à l'allonger.
Fermeture en 2 plans au Novosyn 5/0.

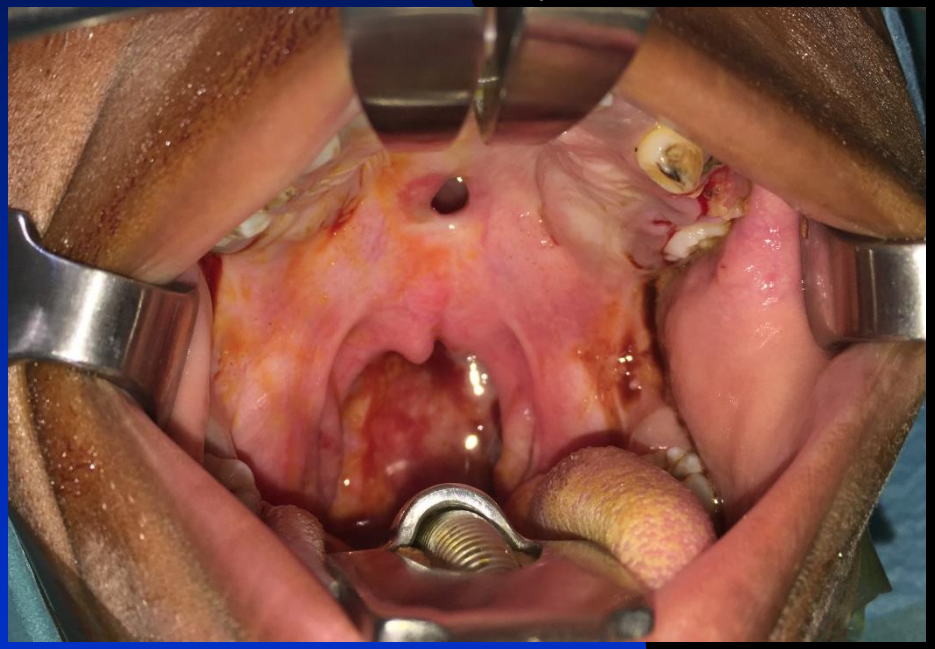

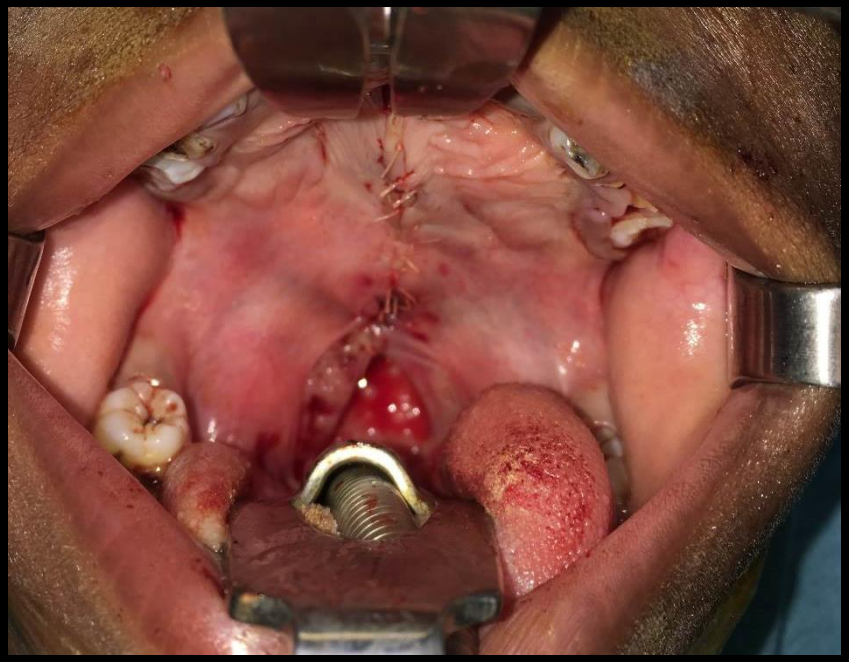

Patient: Ismaël Justin, 8 ans

Diagnostic: fente unilatérale G déjà opérée et fente vélaire (et palatine sous muqueuse)

Anesthésistes: Martine Moussa, Mariam Boutros, Nikos Tsekouras,

IADE: Marie Paule Badoil IBODE: Julie Rouque, Marceline Willems

IDE: Amandine Ruiz, Axel Carle

Opérateurs: Hervé Bénateau, Aude Barrabé

CRO: sous AG, IOT.

Fermeture du voile avec une incision sur les berges de la fente vélaire, remontant sur le palais. Décollement de la fibromuqueuse palatine. Décollement de la muqueuse nasale par rapport aux lames palatines.

Fermeture plan par plan.

Reprise labiale du fait d'une cicatrice trop large et d'un déficit en volume sur le vermillon. Reprise globale avec Guerrero Santos sur l'orbiculaire et reprise de toute la cicatrice

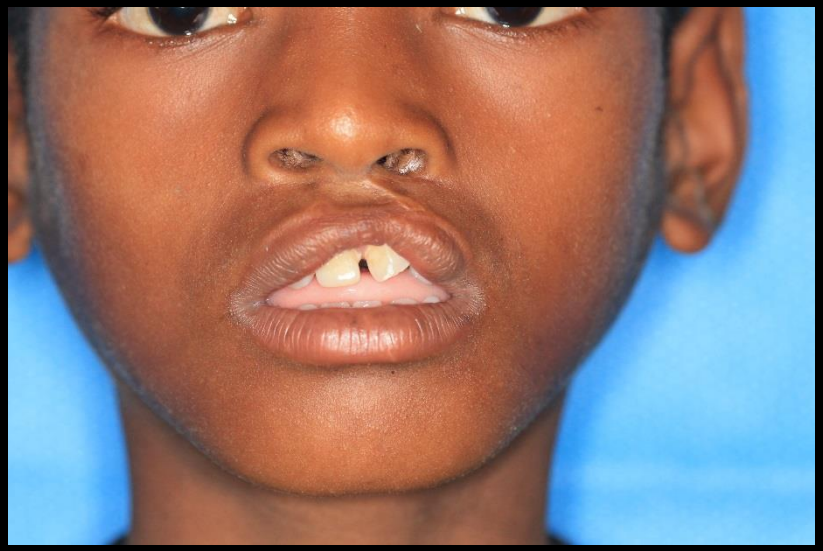

Patient: Simon, 53 kg

Diagnostic: patient de 15 ans avec une fente unilatérale totale droite jamais opérée

Anesthésistes: Martine Moussa, Mariam Boutros, Nikos Tsekouras,

IADE: Marie Paule Badoil IBODE: Julie Rouque, Marceline Willems

IDE: Amandine Ruiz, Axel Carle

Opérateurs: Hervé Bénateau, Aude Barrabé

CRO: sous AG, IOT.

Infitration à la xylo adrénalinée. Incision sur les berges de la fente palatine. Du côté G, la lame palatine adhère au septum nasal. Décollement sous périosté par rapport aux 2 lames palatines. Squelettisation des 2 pédicules palatins postérieurs. Décollement de la muqueuse nasale, à G par rapport au septum, et à D par rapport à la lame palatine. Fermeture du plan nasal sans traction au Novosyn 5/0. La fermeture du plan buccal ne peut se faire qu'avec des incisions latérales réalisées à 4 et à G. Fermeture du plan buccal au novosyn 4/0.

Puis réalisation de la chéilorhinoplastie selon Millard, avec septoplastie. Pas de conformateurs.

Patient: Simon, 53 kg

Diagnostic: patient de 15 ans avec une fente unilatérale totale droite jamais opérée

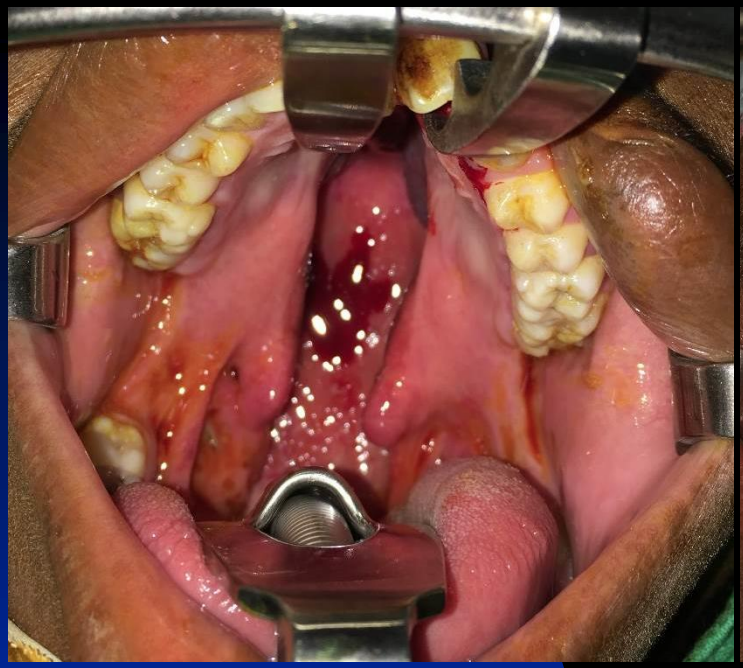

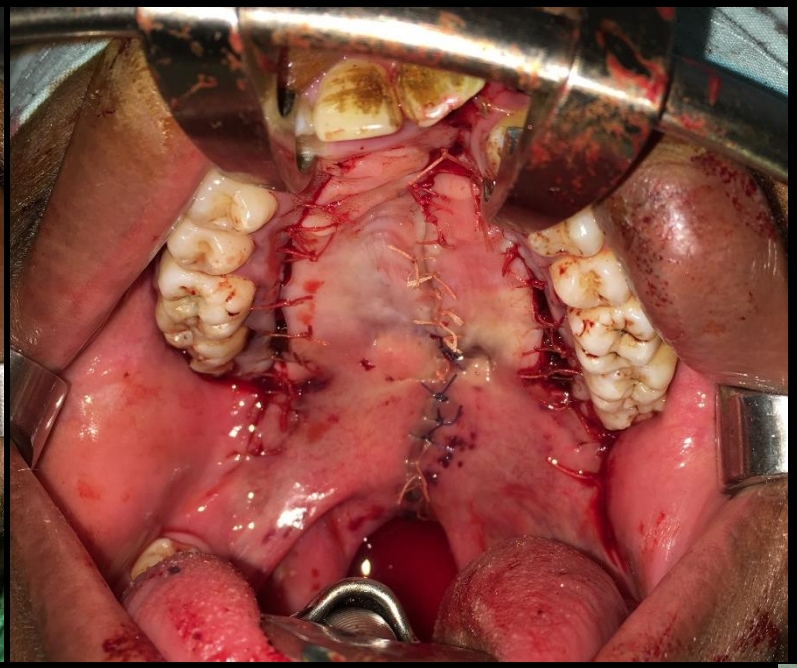

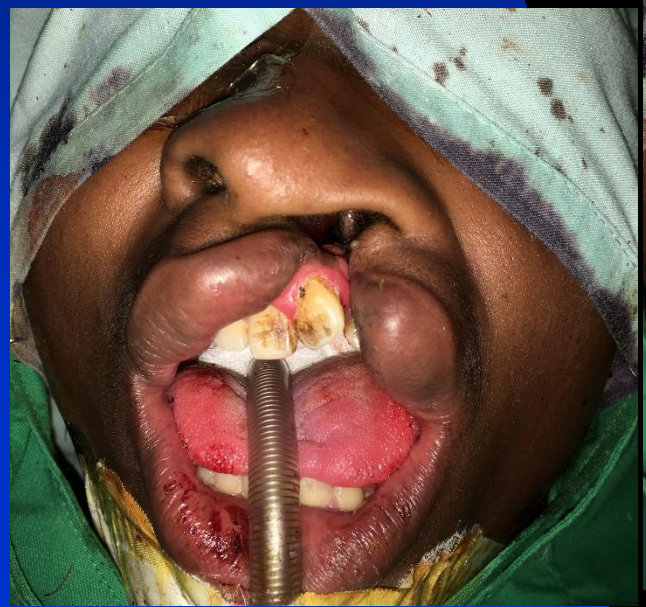

J6 postop

Vendredi 18 mai

Patiente: KALO Doroté, 30 ans
Diagnostic: PF droit complète d'origine congénitale
Anesthésistes: Martine Moussa, Mariam Boutros, Nikos Tsekouras,
IADE: Marie Paule Badoil IBODE: Julie Rouque, Marceline Willems
IDE: Amandine Ruiz, Axel Carle
Opérateurs: Hervé Bénateau, Aude Barrabé CRO: sous AG, IOT.
Incision hemicoronale D. Décollement type Mask Lift. Rugination sous périostée de l'arcade zygomatique puis section au moteur de celle-ci en la laissant attachée au masseter. Décollement du muscle temporal en totalité, jusqu'à la crête sphénotemporale. Section du coroné au moteur. Incision dans le sillon naso-génien. On récupère le coroné et le tendon du muscle. Coroné enlevé. Tendon du muscle inséré sur toute la longueur du sillon. Fermeture à ce niveau en 2 plans. Repositionnement du muscle sur la partie antérieure de la fosse temporale. Fermeture du scalp en 2 plans sur 2 Redons aspiratifs. Pst compressif

Patiente: KALO Doroté, 30 ans
Diagnostic: PF droit complète d'origine congénitale

CRO: sous AG, IOT.

J5 postop

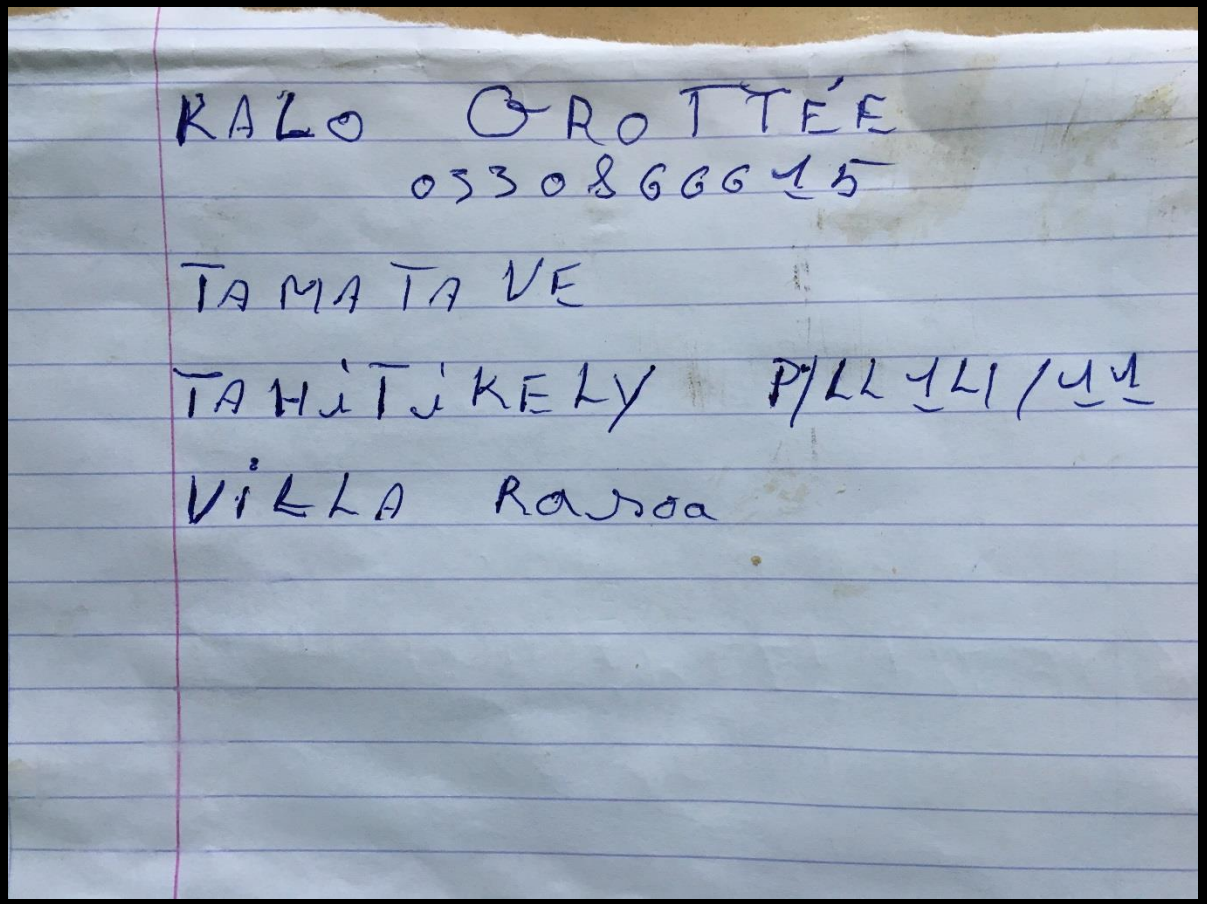

KALO GROTTÉE
0330866615

TAMATAVE

TAHITIKELY P/LL11/11

VILLA Rasoa

Patient: NIRISON, 30 ans, agriculteur

Diagnostic: cellulite d'origine dentaire avec extension cervicale bilatérale. Survenue 15 jours après une extraction dentaire (36). Dyspnée. Position assise exclusive. Température et frisson.

Indication: Exploration sous AG. Nécrosectomie +++ avec extension essentiellement en cervical droit, descendant en retroclaviculaire et dans la gouttière jugulocarotidien. Changement des gants pour des lames delbet.

Anesthésistes: Martine Moussa, Mariam Boutros, Nikos Tsekouras,

IADE: Marie Paule Badoil IBODE: Julie Rouque, Marceline Willems

IDE: Amandine Ruiz, Axel Carle

Opérateurs: Hervé Bénateau, Marietta

Samedi 19 mai

Patient: Mamy Soa Olette,

Diagnostic: fente labiale gauche totale

Anesthésistes: Martine Moussa, Mariam Boutros, Nikos Tsekouras,

IADE: Marie Paule Badoil IBODE: Julie Rouque, Marceline Willems

IDE: Amandine Ruiz, Axel Carle

Opérateurs: Hervé Bénateau, Aude Barrabé

Indication: cheilorhinoplastie selon Millard.

Sous AG, IOT, Réalisation du tracé puis incision selon Millard. Excision cutanée sur les moignons labiaux. Hémostase. Dissection musculaire modérée sur chaque berge. Réalisation d'une septoplastie par une incision interseptocolumellaire. Incision vestibulaire supérieure. Fermeture en 3 plans avec Novosyn 5/0 sur le plan muqueux et musculaire. Flexo 6/0 sur le plan cutané.

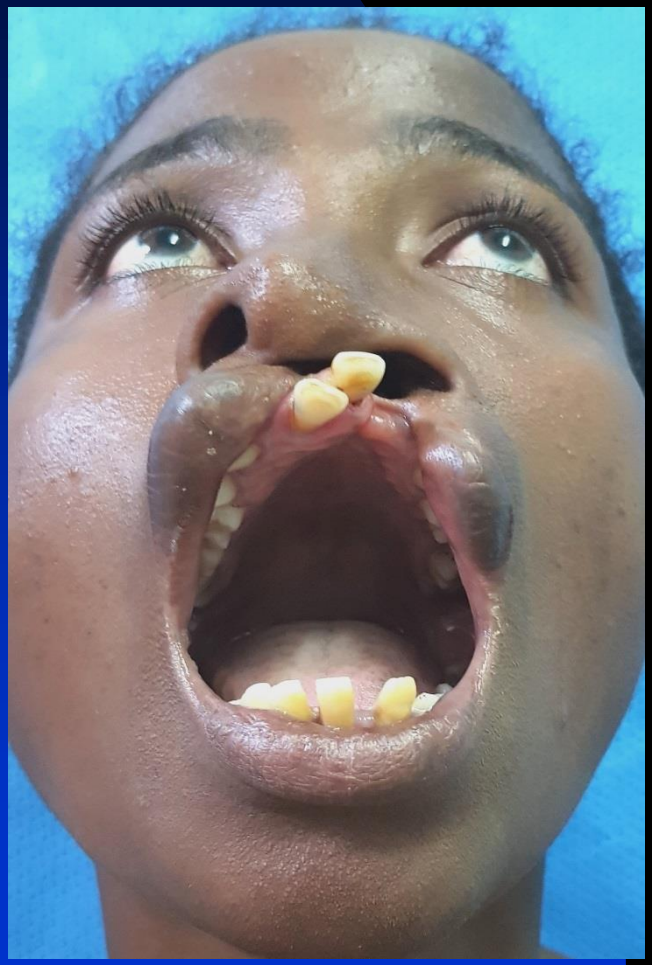

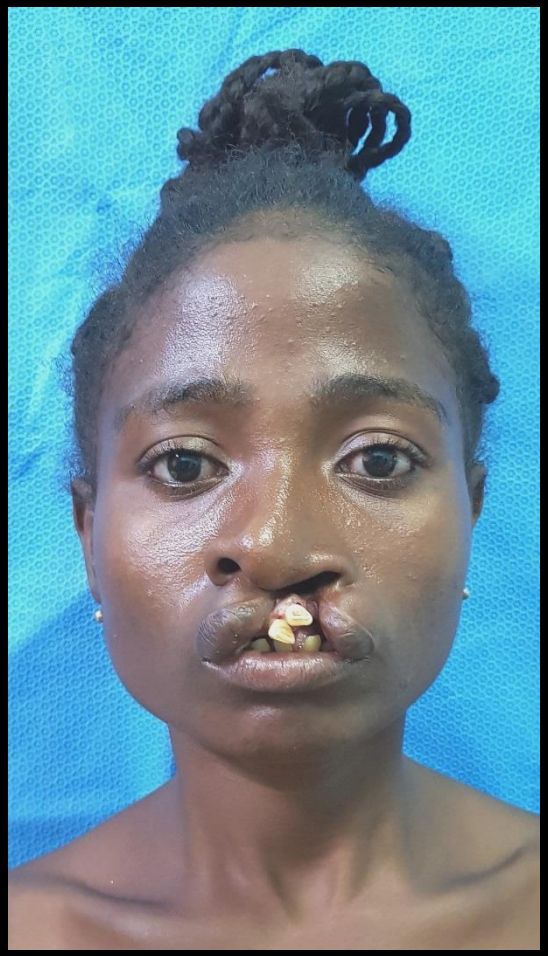

Patient: Mamy Soa Olette,
Diagnostic: fente labiale gauche totale
Anesthésistes: Martine Moussa, Mariam Boutros, Nikos Tsekouras,
IADE: Marie Paule Badoil IBODE: Julie Rouque, Marceline Willems
IDE: Amandine Ruiz, Axel Carle
Opérateurs: Hervé Bénateau, Aude Barrabé
Indication: cheilorhinoplastie selon Millard.
Sous AG, IOT, Réalisation du tracé puis incision selon Millard. Excision cutanée sur les moignons labiaux. Hémostase. Dissection musculaire modérée sur chaque berge. Réalisation d'une septoplastie par une incision interseptocolumellaire. Incision vestibulaire supérieure. Fermeture en 3 plans avec Novosyn 5/0 sur le plan muqueux et musculaire. Flexo 6/0 sur le plan cutané.

Patient: Mamy Soa Olette,
Diagnostic: fente labiale gauche totale
Anesthésistes: Martine Moussa, Mariam Boutros, Nikos Tsekouras,
IADE: Marie Paule Badoil IBODE: Julie Rouque, Marceline Willems
IDE: Amandine Ruiz, Axel Carle
Opérateurs: Hervé Bénateau, Aude Barrabé
Indication: cheilorhinoplastie selon Millard.
Sous AG, IOT, Réalisation du tracé puis incision selon Millard. Excision cutanée sur les moignons labiaux. Hémostase. Dissection musculaire modérée sur chaque berge. Réalisation d'une septoplastie par une incision interseptocolumellaire. Incision vestibulaire supérieure. Fermeture en 3 plans avec Novosyn 5/0 sur le plan muqueux et musculaire. Flexo 6/0 sur le plan cutané.

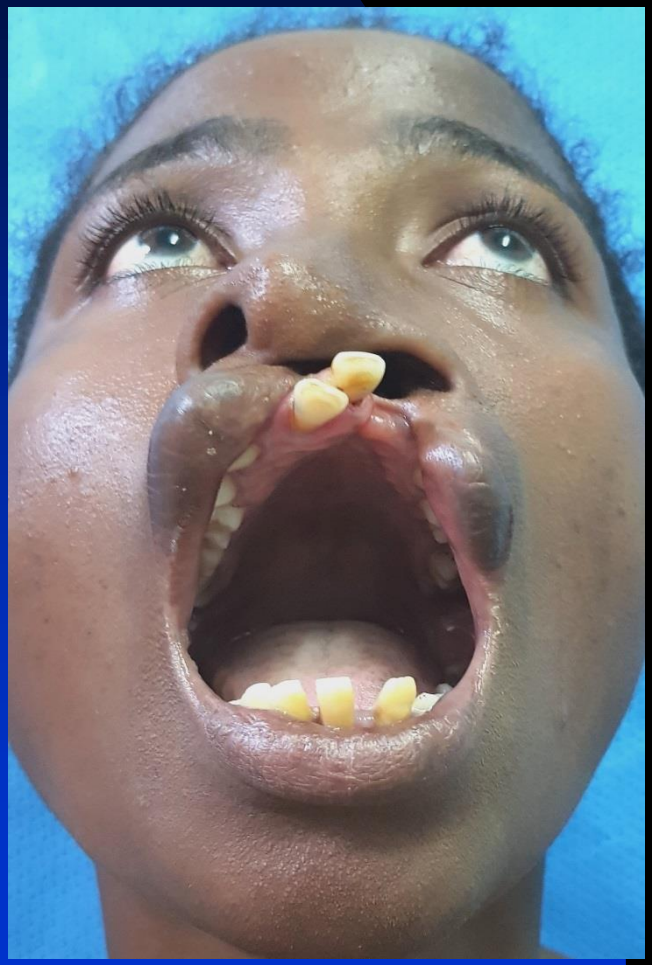

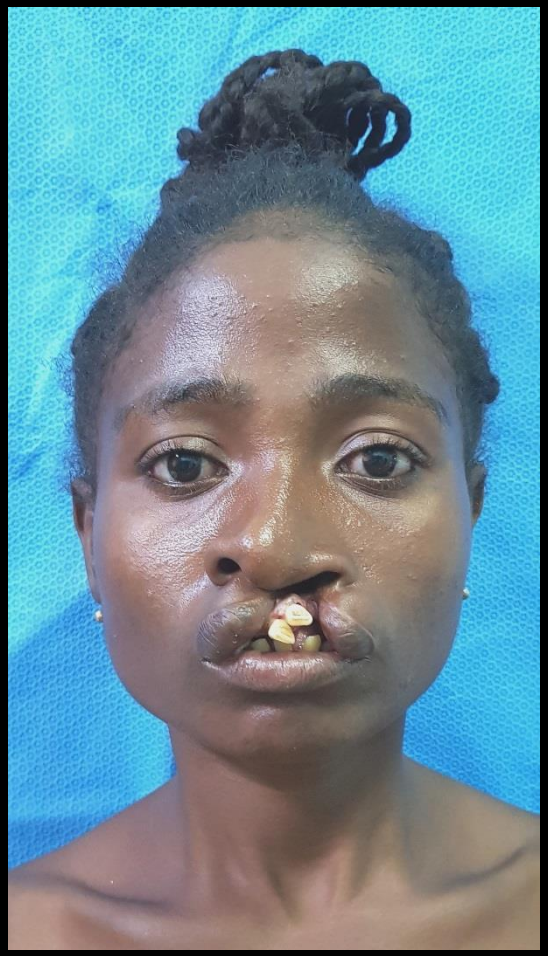

J1 postop

Patient: Mamy Soa Olette,
Diagnostic: fente labiale gauche totale

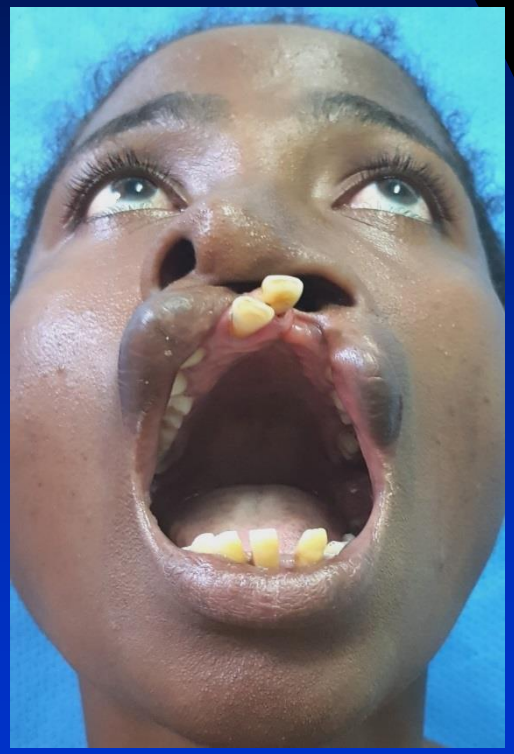

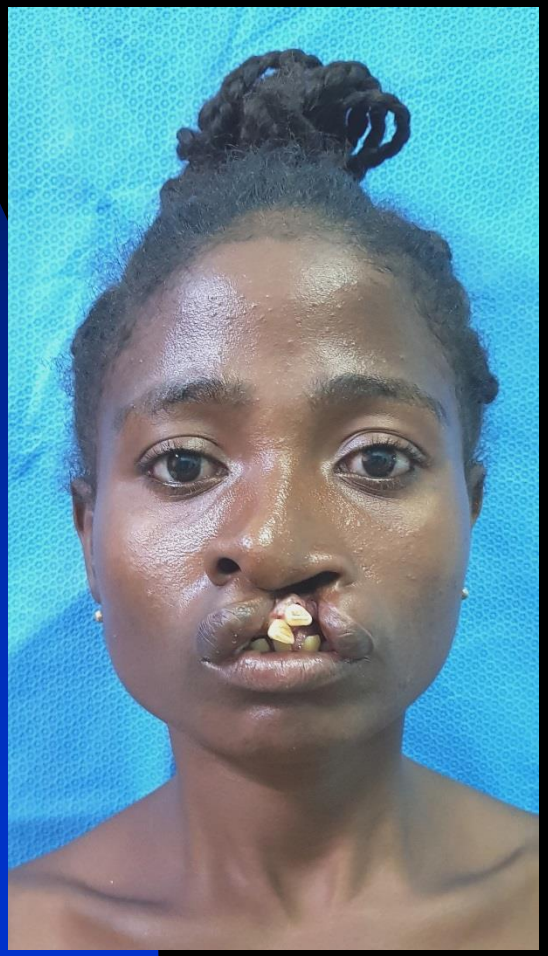

J5 postop

Patient: Zizyfuda Bertin,
Anesthésistes: Martine Moussa, Mariam Boutros, Nikos Tsekouras,
IADE: Marie Paule Badoil IBODE: Julie Rouque, Marceline Willems
IDE: Amandine Ruiz, Axel Carle
Opérateurs: Hervé Bénateau, Aude Barrabé
Indication: Sous AG, IOT.
Excision du neurofibrome cutané situé en regard du bord basillaire mandibulaire droit. Hemostase soigneuse et fermeture en 3 plans sur un Redon aspiratif.
Excision cervicale d'un nouveau neurofibrome. Hemostase. Fermeture plan par plan. Pst compressif.

Patient: Zizyfuda Bertin,
Diagnostic: neurofibromatose de Recklinghausen
Anesthésistes: Martine Moussa, Mariam Boutros, Nikos Tsekouras,
IADE: Marie Paule Badoil IBODE: Julie Rouque, Marceline Willems
IDE: Amandine Ruiz, Axel Carle
Opérateurs: Hervé Bénateau, Aude Barrabé
Indication: Sous AG, IOT.
Excision du neurofibrome cutané situé en regard du bord basillaire mandibulaire droit. Hemostase soigneuse et fermeture en 3 plans sur un Redon aspiratif.
Excision cervicale d'un nouveau neurofibrome. Hemostase. Fermeture plan par plan. Pst compressif.

Patient: NIRISON, 30 ans, agriculteur

Diagnostic: cellulite d'origine dentaire avec extension cervicale bilatérale. Survenue 15 jours après une extraction dentaire (36). Dyspnée. Position assise exclusive. Température et frisson.

Anesthésistes: Martine Moussa, Mariam Boutros, Nikos Tsekouras,

IADE: Marie Paule Badoil IBODE: Julie Rouque, Marceline Willems

IDE: Amandine Ruiz, Axel Carle

Opérateurs: Hervé Bénateau, Marietta

Indication: Exploration sous sédation. Nécrosectomie modérée en cervical gauche. Seringage abondant. Mêches algosteryl.

Dimanche 20 mai

Patient: NIRISON, 30 ans, agriculteur

Diagnostic: cellulite d'origine dentaire avec extension cervicale bilatérale. Survenue 15 jours après une extraction dentaire (36). Dyspnée. Position assise exclusive. Température et frisson.

AnesthésistesMariam Boutros, Nikos Tsekouras,

IDE: Amandine Ruiz

Opérateurs: Hervé Bénateau, Aude Barrabé, Marietta

Indication: Exploration sous sédation. Nécrosectomie modérée en cervical. Seringage abondant. Mêches algosteryl.

Lundi 21 mai

Patient: NIRISON, 30 ans, agriculteur

Diagnostic: cellulite d'origine dentaire avec extension cervicale bilatérale. Survenue 15 jours après une extraction dentaire (36). Dyspnée. Position assise exclusive. Température et frisson.

Anesthésistes: Martine Moussa, Mariam Boutros, Nikos Tsekouras,
IADE: Marie Paule Badoil IBODE: Julie Rouque, Marceline Willems
IDE: Amandine Ruiz, Axel Carle
Opérateurs: Hervé Bénateau, Marietta

Indication: Exploration sous sédation. Nécrosectomie modérée en cervical. Seringage abondant. Mêches algosteryl.

Mardi 22 mai

FIDIMANANA Germain 3 ans

Fente labiale gauche

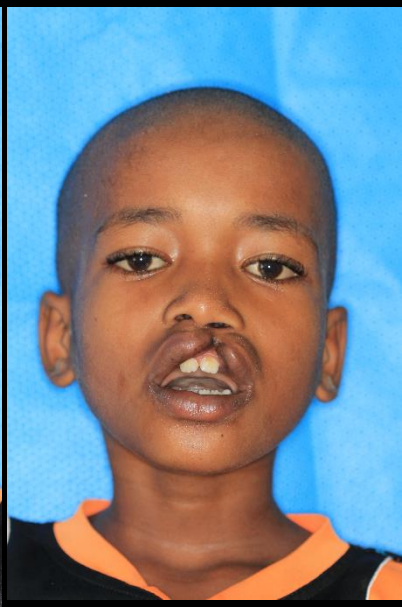

- CRO **: Chéiloplastie**
- Anesthésistes: Martine Moussa, Mariam Boutros, Nikos Tsekouras,
  IADE: Marie Paule Badoil IBODE: Julie Rouque, Marceline Willems
- IDE: Amandine Ruiz, Axel Carle
  Opérateurs: Hervé Bénateau, Béatrice Ambroise
- Sous AG, IOT
- Dessin selon la technique de Millard
- Incision au bistouri lame 11 selon le dessin réalisé
- Suture musculaire au Novosyn 5.0, Fixation du pied de l'aile narinaire au pied de la
- columelle
- Fermeture muqueuse au vicryl 5. 0 puis fermeture cutanée par points séparés Flexo 6.0
- Vaseline

FINARITRIN Laina 3 ans

Fente vélaire

- CRO **: Fermeture voile**
- Anesthésistes: Martine Moussa, Mariam Boutros, Nikos Tsekouras,
  IADE: Marie Paule Badoil IBODE: Julie Rouque, Marceline Willems
- IDE: Amandine Ruiz, Axel Carle
  Opérateurs: Hervé Bénateau, Aude Barrabé

- Sous AG, IOT
- Infiltration xylo adré, Incision sur les berges de la fente vélaire, se prolongeant sur le palais osseux.
- Décollement sous périosté. Libération des muscles par rapport au bord post des lames palatines. Décollement de la muqueuse nasale permettant la fermeture du plan nasal.
- Fermeture en 3 plans au Novosyn 5/0.

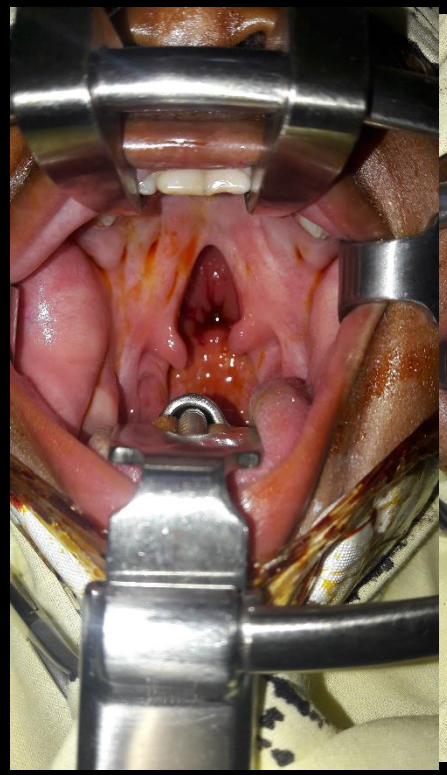

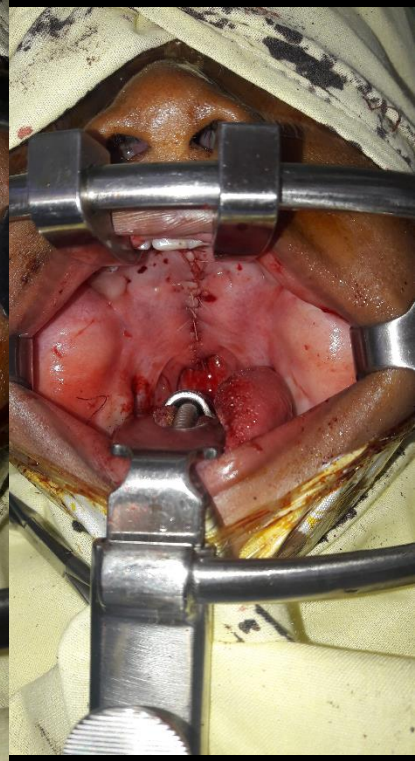

Patient: NIRISON, 30 ans, agriculteur

Diagnostic: cellulite d'origine dentaire avec extension cervicale bilatérale. Survenue 15 jours après une extraction dentaire (36). Dyspnée. Position assise exclusive. Température et frisson.

Anesthésistes: Martine Moussa, Mariam Boutros, Nikos Tsekouras,

IADE: Marie Paule Badoil IBODE: Julie Rouque, Marceline Willems

IDE: Amandine Ruiz, Axel Carle

Opérateurs: Hervé Bénateau, Marietta

Indication: Exploration sous sédation. Nécrosectomie modérée en cervical. Seringage abondant. Mêches algosteryl.

Mercredi 23 mai

Patient: RAMASY Pierre Jerom, 27 ans, agriculteur

Diagnostic: Neurofibrome du cuir chevelu évoluant depuis la petite enfance.

Anesthésistes: Martine Moussa, Mariam Boutros, Nikos Tsekouras,

IADE: Marie Paule Badoil IBODE: Julie Rouque, Marceline Willems

IDE: Amandine Ruiz, Axel Carle

Opérateurs: Hervé Bénateau, Jacques Dechamboux, Aude Barrabé

Indication: Exerese sous AG. On emporte aussi du cuir chevelu qui avait été expansé par la poussée tumorale. Hémostase soigneuse. Fermeture sur un Redon et 2 manovacs. Fermeture sous cutanée au Monocryl 3/0 et fermeture cutanée au Vicryl rapide 3/0. Pansement compressif.

Patient: NIRISON, 30 ans, agriculteur

Diagnostic: cellulite d'origine dentaire avec extension cervicale bilatérale. Survenue 15 jours après une extraction dentaire (36). Dyspnée. Position assise exclusive. Température et frisson.

Anesthésistes: Martine Moussa, Mariam Boutros, Nikos Tsekouras,

IADE: Marie Paule Badoil IBODE: Julie Rouque, Marceline Willems

IDE: Amandine Ruiz, Axel Carle

Opérateurs: Hervé Bénateau, Marietta

Indication: Exploration sous sédation. Nécrosectomie modérée en cervical. Seringage abondant. Mêches algosteryl.

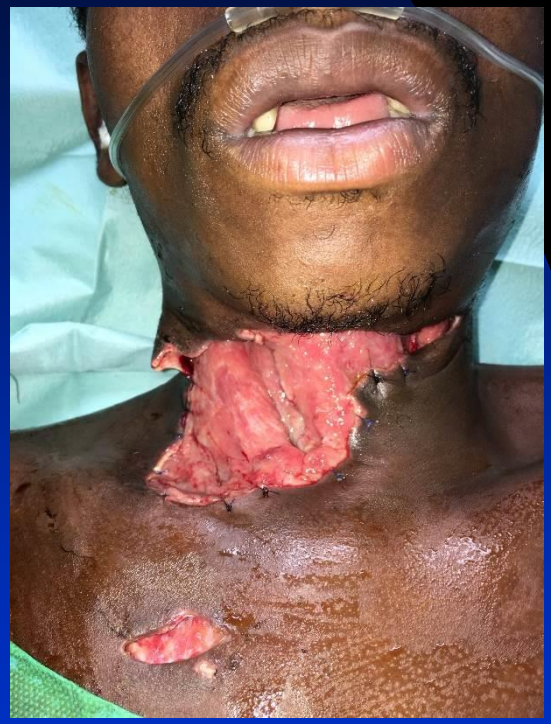

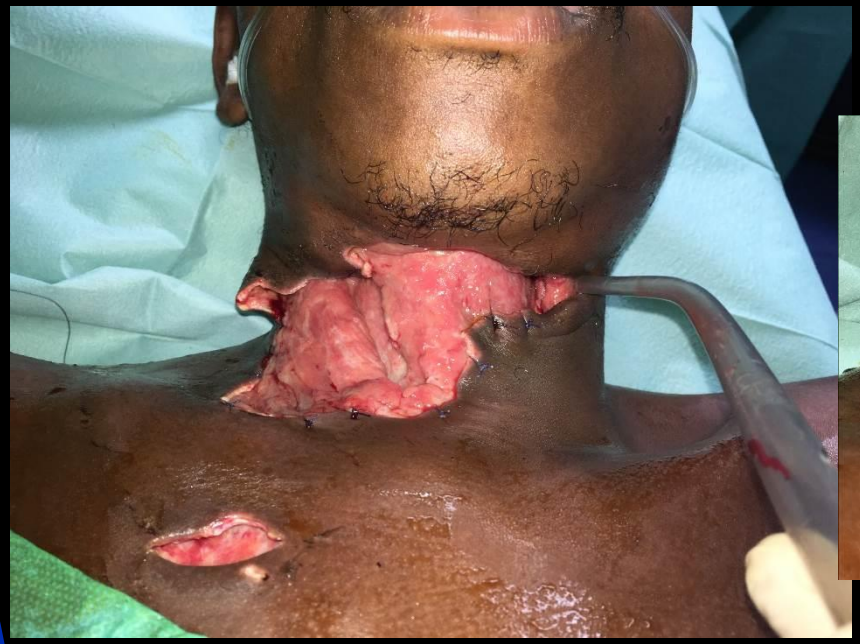

A transférer

Patient: RASOANIRINA Vohangy Malala
Diagnostic: séquelles de noma. Déjà opérée à Genève par Pr Montandon en 1995.
Constriction permanente des machoires

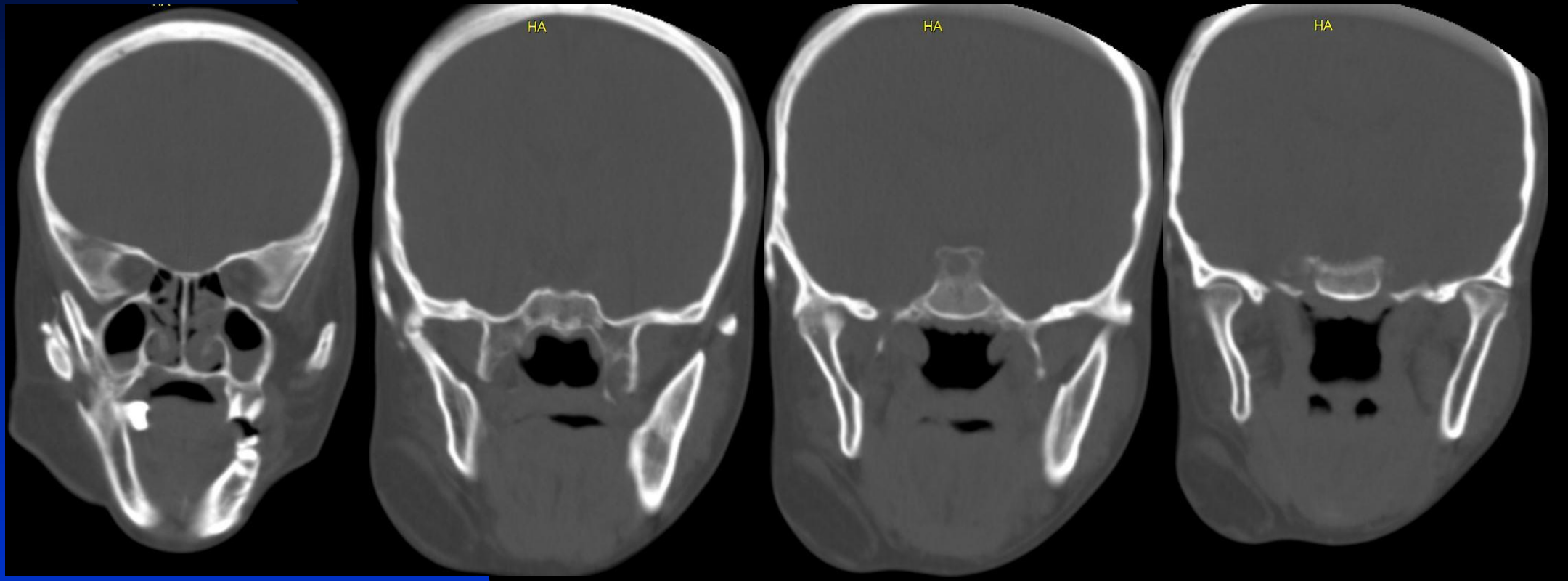

Patient: RASOANIRINA Vohangy Malala
Diagnostic: séquelles de noma. Déjà opérée à Genève par Pr Montandon en 1995.
Constriction permanente des machoires