Mission de chirurgie Maxillo-faciale Pursat (Cambodge) Du 28 avril au 8 mai 2016

Pour Enfants du Noma

Cas opérés par H. Bénateau

Patient: HIM SOK Aun, 18 ans, F
Diagnostic: angiome veineux labial inférieur et angiome capillaire hémifacial G
Anesthésistes: Le Roux, Ait Aissa
IADE: Jurado IBODE: Moreau, Diakité
Opérateurs: Bénateau, Nara Leng
Indication: Plastie labiale pour réduction de volume
CRO: sous AG,
Infiltration des 2 commissures au sérum adrénaliné
Incision à la jonction muqueuse sèche-muqueuse humide
Dissection puis resection sur la berge postérieure. Hémostase. Fermeture au Novosyn 4-0 et plastie latérale pour absorber l'excès muqueux

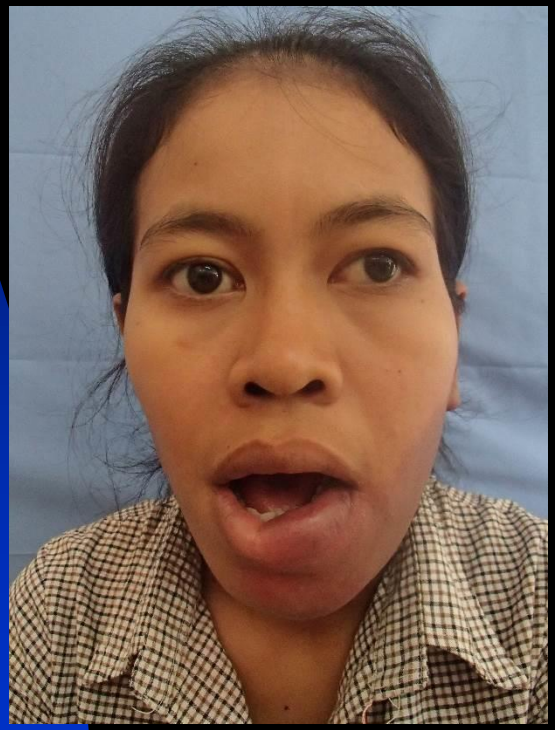

Patient: HIM SOK Aun, 18 ans, F
Diagnostic: angiome veineux labial inférieur et angiome capillaire hémifacial G
Anesthésistes: Le Roux, Ait Aissa
IADE: Jurado IBODE: Moreau, Diakité
Opérateurs: Bénateau, Nara Leng
Indication: Plastie labiale pour réduction de volume
CRO: sous AG,
Infiltration des 2 commissures au sérum adrénaliné
Incision à la jonction muqueuse sèche-muqueuse humide
Dissection puis resection sur la berge postérieure. Hémostase. Fermeture au Novosyn 4-0 et plastie latérale pour absorber l'excès muqueux

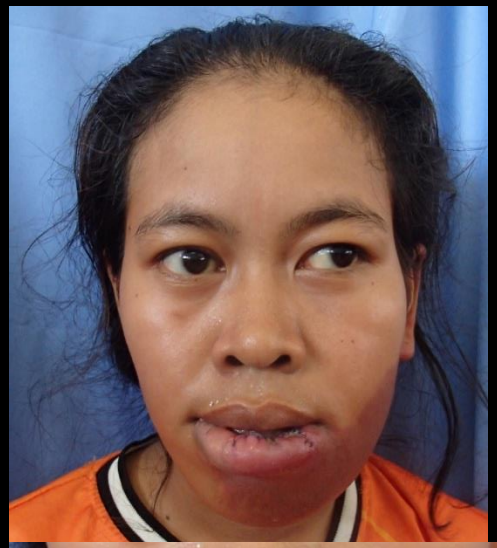

J4 postop

Patient: CHOUK MAK, 10 ans, M
Diagnostic: Fente unilatérale avec fente labiale incomplète et fente vélaire
Anesthésistes: Le Roux, Ait Aissa
IADE: Jurado IBODE: Moreau, Diakité
Opérateurs: Bénateau, Pogn Sopheap
Indication: aucune demande sur la lèvre. Indication de veloplastie intravélaire
CRO: sous AG, intubation orotrachéale
Incision sur les berges de la fente vélaire, se prolongeant sur le palais osseux. Décollement sous périosté. Libération des muscles par rapport au bord post des lames palatines.
Fermeture en 3 plans au Novosyn 5/0.

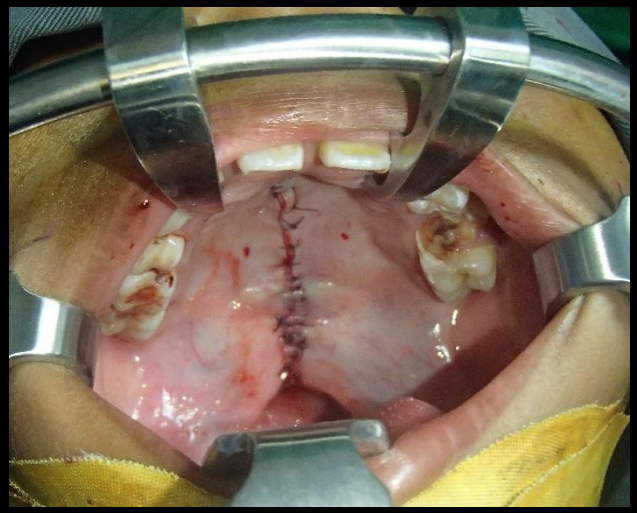

Patient: CHOUK MAK, 10 ans, M
Diagnostic: Fente unilatérale avec fente labiale incomplète et fente vélaire
Anesthésistes: Le Roux, Ait Aissa
IADE: Jurado IBODE: Moreau, Diakité
Opérateurs: Bénateau, Pogn Sopheap
Indication: aucune demande sur la lèvre. Indication de veloplastie intravélaire
CRO: sous AG, intubation orotrachéale
Incision sur les berges de la fente vélaire, se prolongeant sur le palais osseux. Décollement sous périosté. Libération des muscles par rapport au bord post des lames palatines.
Fermeture en 3 plans au Novosyn 5/0.

J4 postop

Patient: SUN LY, 42 ans, F
Diagnostic: Tumeur parotidienne gauche, avec récidive après 2 chirurgies. Deux anapaths faites: TB et TM?
Anesthésistes: Le Roux, Ait Aissa
IADE: Jurado IBODE: Moreau, Diakité
Opérateurs: Bénateau, Traoré, Pogn Sopheap
Indication: Devant l'absence de PF et l'absence d'envahissement cutané, TB à priori. Donc tumorectomie élargie conservatrice du nerf facial et reconstruction par lambeau musculo cutané de grand dorsal

Patient: SUN LY, 42 ans, F

Diagnostic: Tumeur parotidienne gauche, avec récidive après 2 chirurgies. Deux anapaths faites: TB et TM?

Anesthésistes: Le Roux, Ait Aissa

IADE: Jurado IBODE: Moreau, Diakité

Opérateurs: Bénateau, Ambroise, Lilaa Ken

Indication: Devant l'absence de PF et l'absence d'envahissement cutané, TB à priori. Donc tumorectomie élargie conservatrice du nerf facial et reconstruction par lambeau musculo cutané de grand dorsal

Dissection de la tumeur de proche en proche, en allant en arrière en profondeur jusqu'à la mastoïde et le muscle sterno-cleido mastoidien. Repérage difficile du tronc du facial vu les ATCD chirurgicaux. La tumeur a tous les critères de bénignité et reste partout bien encapsulée. L'exerese est complète. Hémostase. La perte de substance est mesurée à 8x10 cm.

Prélèvement d'un lambeau musculo-cutané de grand dorsal, avec une palette prélevée le plus bas possible. Repérage du bord antérieur du muscle. Prélèvement à sa face profonde. Repérage du pédicule. Section de la branche pour le muscle grand dentelé. Le pédicule thoraco-dorsal est disséqué jusqu'au creux axillaire. Les attaches humérales du GD sont sectionnées. Le lambeau est ensuite passé sous le muscle grand pectoral pour accéder au niveau d'une contre-incision en regard de la clavicule (après section des fibres externes du grand pectoral). Puis un tunnel est fait en sous-cutané en cervical et le lambeau arrive sur le site receveur.

Fermeture en 2 plans sur les 2 sites, sur drainage aspiratif bricolé avec des seringues…. Bon aspect du lambeau.

Patient: SUN LY, 42 ans, F

Diagnostic: Tumeur parotidienne gauche, avec récidive après 2 chirurgies. Deux anapaths faites: TB et TM?

Anesthésistes: Le Roux, Ait Aissa

IADE: Jurado IBODE: Moreau, Diakité

Opérateurs: Bénateau, Traoré, Pogn Sopheap

Indication: Devant l'absence de PF et l'absence d'envahissement cutané, TB à priori. Donc tumorectomie élargie conservatrice du nerf facial et reconstruction par lambeau musculo cutané de grand dorsal

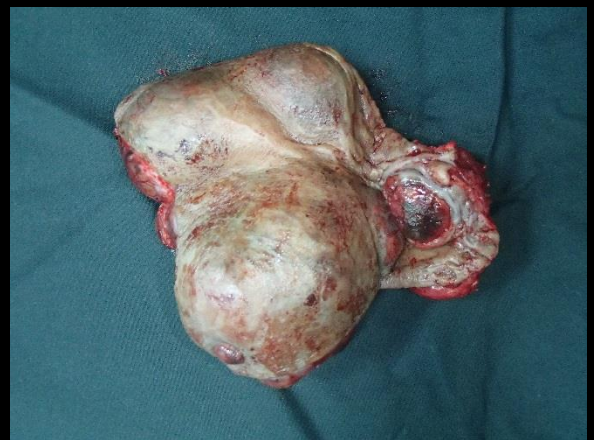

Patient: SUN LY, 42 ans, F
Diagnostic: Tumeur parotidienne gauche, avec récidive après 2 chirurgies. Deux anapaths faites: TB et TM?
Anesthésistes: Le Roux, Ait Aissa
IADE: Jurado IBODE: Moreau, Diakité
Opérateurs: Bénateau, Traoré, Pogn Sopheap
Indication: Devant l'absence de PF et l'absence d'envahissement cutané, TB à priori. Donc tumorectomie élargie conservatrice du nerf facial et reconstruction par lambeau musculo cutané de grand dorsal

J3 postop: pas de PF. Petite souffrance distale du lambeau

Patient: LIM Locun
Diagnostic: fente labiale G et fente velopalatine
Anesthésistes: Le Roux, Ait Aissa
IADE: Jurado IBODE: Moreau, Diakité
Opérateurs: Bénateau, Diakité
Indication: cheilorhinoplastie et fermeture velopalatine en un temps
CRO: sous AG,
Fermeture velopaltine en un temsp avec veloplastie intravélaire sur le voile et fermeture au niveau du palais à l'aide de 2 incisions latérales. Fermeture par points séparés de Novosyn 5/0 et 4/0 pour le muscle.
Cheilorhinoplastie selon la technique de Millard. Fermeture habituelle et conformateurs endonarinaires

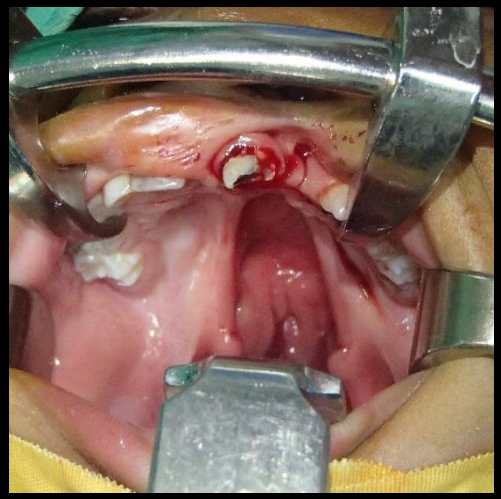

Patient: LIM Locun
Diagnostic: fente labiale G et fente velopalatine
Anesthésistes: Le Roux, Ait Aissa
IADE: Jurado IBODE: Moreau, Diakité
Opérateurs: Bénateau, Diakité
Indication: cheilorhinoplastie et fermeture velopalatine en un temps
CRO: sous AG,
Fermeture velopaltine en un temps avec veloplastie intravélaire sur le voile et fermeture au niveau du palais à l'aide de 2 incisions latérales. Fermeture par points séparés de Novosyn 5/0 et 4/0 pour le muscle.
Cheilorhinoplastie selon la technique de Millard. Fermeture habituelle et conformateurs endonarinaires

J3 postop

Patient: HIM Chanborey, fille, 6 mois
Diagnostic: Fente 3 bilatérale
Anesthésistes: Le Roux, Ait Aissa
IADE: Jurado IBODE: Moreau, Diakité
Opérateurs: Bénateau, Traoré, Pogn Sopheap
Indication: cheiloplastie et reconstructions palpébrales

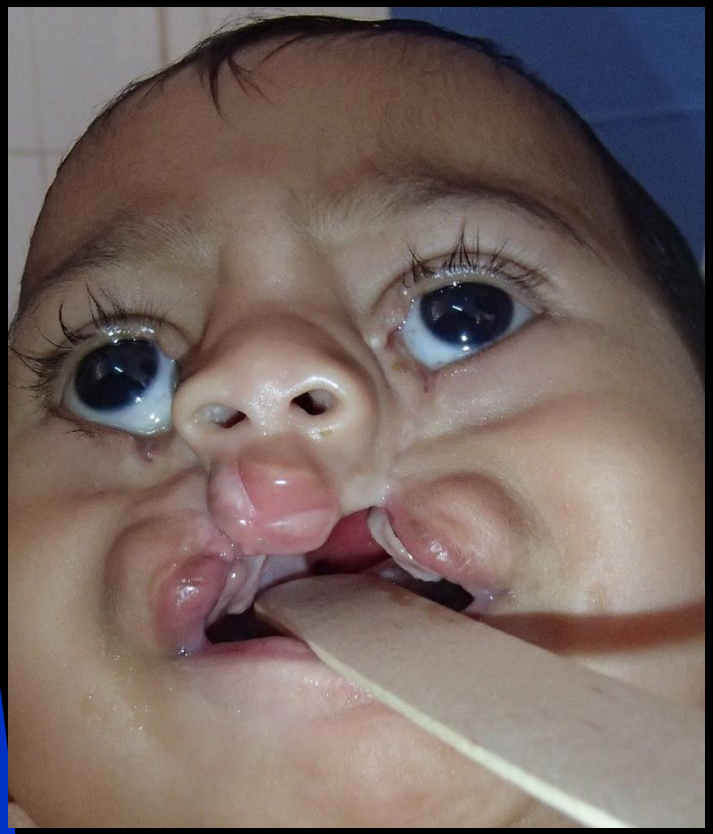

Patient: HIM Chanborey
Diagnostic: Fente 3 bilatérale
Anesthésistes: Le Roux, Ait Aissa
IADE: Jurado IBODE: Moreau, Diakité
Opérateurs: Bénateau, Ambroise
Indication: cheiloplastie et reconstructions palpébrales
Dessin classique sur la fente bilatérale avec dissection étendue de l'orbiculaire par rapport au plan cutané labial et au plan muqueux. Incision vestibulaire supérieure permettant le décollement sous périosté jusqu'à l'orbite. Fermeture habituelle plan par plan. Le philtrum est très petit.
Pour les reconstructions de paupières, la lambeau palpébral inférieur est prélevé, avec un pédicule et un back-cut latéral lambeaux arrivent facilement jusqu'au canthus interne. Prélèvement d'un lambeau musculo-cutané palpébral supérieur à pédicule interne qui est basculé sous le lambeau palpébral inférieur. On gagne ainsi en hauteur , et donc aussi en soutien du lambeau palbébral inférieur. Mise en place de quelques points profonds de Novosyn 5/0, puis fermeture cutanée au Flexo 6/0.

Patient: HIM Chanborey
Diagnostic: Fente 3 bilatérale
Anesthésistes: Le Roux, Ait Aissa
IADE: Jurado IBODE: Moreau, Diakité
Opérateurs: Bénateau, Ambroise
Indication: cheiloplastie et reconstructions palpébrales
Dessin classique sur la fente bilatérale avec dissection étendue de l'orbiculaire par rapport au plan cutané labial et au plan muqueux. Incision vestibulaire supérieure permettant le décollement sous périosté jusqu'à l'orbite. Fermeture habituelle plan par plan. Le philtrum est très petit.
Pour les reconstructions de paupières, la lambeau palpébral inférieur est prélevé, avec un pédicule et un back-cut latéral lambeaux arrivent facilement jusqu'au canthus interne. Prélèvement d'un lambeau musculo-cutané palpébral supérieur à pédicule interne qui est basculé sous le lambeau palpébral inférieur. On gagne ainsi en hauteur , et donc aussi en soutien du lambeau palbébral inférieur. Mise en place de quelques points profonds de Novosyn 5/0, puis fermeture cutanée au Flexo 6/0.

J3 postop

Patient: HEAM Sangher, F
Diagnostic: Tumeur de nuque mal limitée. Bilan echo non contributif.
Anesthésistes: Le Roux, Ait Aissa
IADE: Jurado IBODE: Moreau, Diakité
Opérateurs: Bénateau, Traoré
Indication: Exploration et exérèse si possible. Sinon biopsie. Bilan echo non contributif!!!!!
Incision horizontale. Une masse graisseuse est retrouvée sous le plan musculaire. Cette masse est très importante en volume, allant en médian jusqu'aux épineuses. Devant l'absence de bilan d'extension fiable, on décide de réaliser juste une biopsie pour anapath en France.
Selon résultat : abstention ou chirurgie avec voie d'abord plus large

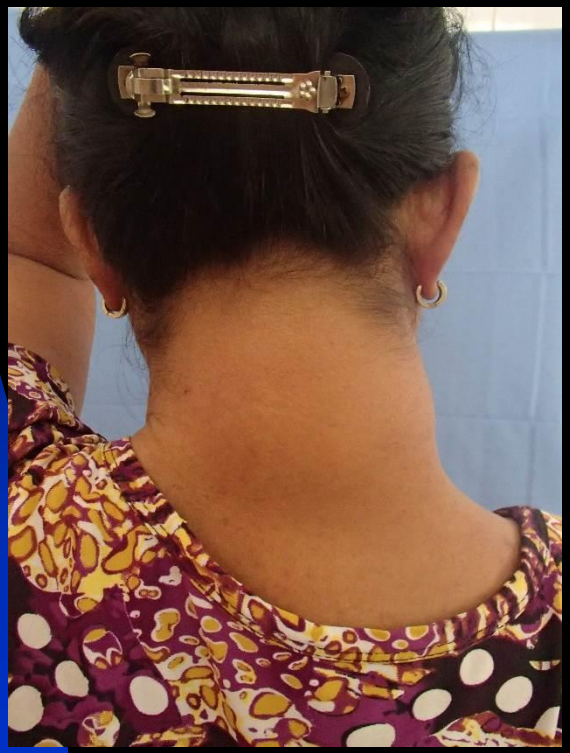

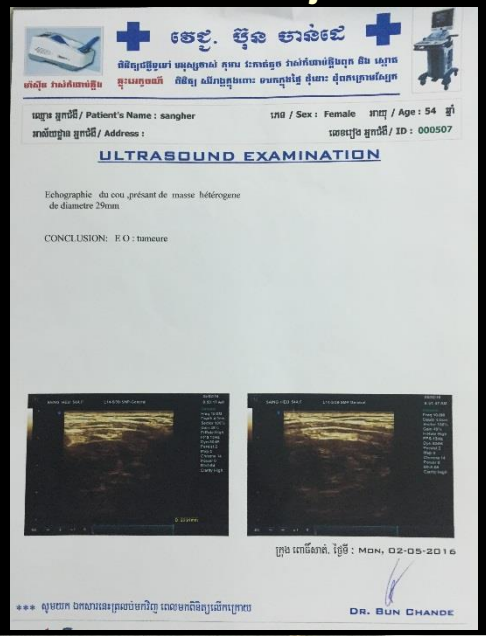

ពេជ្ជ. ប៊ុន ចាន់ដេ

ពិនិត្យជម្ងឺខួរក្បាល មេមុសស្វាស់ កុមារ វះកាត់ឆ្អឹង វាស់កំណត់ផ្ទៃបញ្ជក់ និង ស្ពោត

ឆ្នាំ២ ១០ ០០ ០០ ០

Patient: HEAM Sangher, F
Diagnostic: Tumeur de nuque mal limitée. Bilan echo non contributif.
Anesthésistes: Le Roux, Ait Aissa
IADE: Jurado IBODE: Moreau, Diakité
Opérateurs: Bénateau, Traoré
Indication: Exploration et exérèse si possible. Sinon biopsie.
Incision horizontale. Une masse graisseuse est retrouvée sous le plan musculaire. Cette masse est très importante en volume, allant en médian jusqu'aux épineuses. Devant l'absence de bilan d'extension fiable, on décide de réaliser juste une biopsie pour anapath en France.
Selon résultat : abstention ou chirurgie avec voie d'abord plus large

J2 postop

Patient: MEAS CHANDA, 49 ans, F
Diagnostic: Lipome bras gauche
Sous AG
Opérateurs: Bénateau, Diakité
Anesthésistes: Le Roux, Ait Aissa
IADE: Jurado IBODE: Moreau
Infiltration sérum adrénalinée. Incision fusiforme. Dissection et exérèse du lipome qui se délimite. Hémostase. Fermeture en 2 plans avec SID pour la peau au monocryl 4-0
Pansement compressif

J2 postop

Patient : PHAL Neath, 2ans, F
Diagnostic: Angiome veineux de la lèvre inférieure
Sous AG
Opérateurs: Bénateau, Ambroise
Anesthésistes: Ait Aissa
IADE: Jurado IBODE: Moreau, Hoan
CRO :Plastie locale pour réduction de volume
Infiltration sérum adrénaliné, incision à la jonction muqueuse sèche/lèvre humide
Dissection puis resection au dépens de la berge postérieure, contre incision verticale pour resection médiane
Hémostase soigneuse puis fermeture au Novosyn 5.0, plastie latérale droite pour absorber l'excès muqueux

Patient : PHAL Neath, 2ans, F
Diagnostic: Angiome veineux de la lèvre inférieure
Sous AG
Opérateurs: Bénateau, Ambroise
Anesthésistes: Ait Aissa
IADE: Jurado IBODE: Moreau, Hoan
CRO :Plastie locale pour réduction de volume
Infiltration sérum adrénaliné, incision à la jonction muqueuse sèche/lèvre humide
Dissection puis resection au dépens de la berge postérieure, contre incision verticale pour resection médiane
Hémostase soigneuse puis fermeture au Novosyn 5.0, plastie latérale droite pour absorber l'excès muqueux

J2 postop

Patient: UNG Kiv, F

Diagnostic: tumeur parotidienne droite sans PF. Probable adénome pléïomorphe. Taille 3 cm de diamètre

Sous AG

Anesthésistes: Le Roux, Ait Aissa

IADE: Jurado IBODE: Moreau, Diakité

Opérateurs: Benateau, Diakité

Indication de parotidectomie superficielle emportant la tumeur, complétée en parotidectomie totale du fait de la taille de la tumeur. Incision classique préauriculaire se prolongeant dans la région mastoidienne. Décollement sous cutané sus musculaire étendu en avant. Dissection au contact du cartilage tragien. Repérage du ventre postérieur du disgastrique. Repérage du tronc du nerf. Dissection le long du nerf. Parotidectomie superficielle puis profonde. Lambeau de SCM. Lame Delbet. Fermeture profond Vicryl 4-0, superficielle points séparés Flexo 4-0.

Patient: UNG Kiv, F
Diagnostic: tumeur parotidienne droite sans PF. Probable adénome pléïomorphe. Taille 3 cm de diamètre
Sous AG
Anesthésistes: Le Roux, Ait Aissa
IADE: Jurado IBODE: Moreau, Diakité
Opérateurs: Benateau, Diakité
Indication de parotidectomie superficielle emportant la tumeur, complétée en parotidectomie totale du fait de la taille de la tumeur. Incision classique préauriculaire se prolongeant dans la région mastoidienne. Décollement sous cutané sus musculaire étendu en avant. Dissection au contact du cartilage tragien. Repérage du ventre postérieur du disgastrique. Repérage du tronc du nerf. Dissection le long du nerf. Parotidectomie superficielle puis profonde. Lambeau de SCM. Lame Delbet. Fermeture profond Vicryl 4-0, superficielle points séparés Flexo 4-0.

J1 postop: pas de PF

Cas opérés sous anesthésie locale

Patient: NEHM RUN
Diagnostic: lipome fronto-temporal gauche
Sous AL
Opérateurs: Bénateau, Diakité
Incision dans une ride. Dissection progressive. Hémostase. Fermeture en 2 plans avec surjet ID pour la peau au Monosyn 4/0
Pansement compressif

Patient :YI Saravuth
Opérateur : Ambroise
IBODE : Diakité
Diagnostic : Kyste sébacé sternal
Sous AL
CRO : infiltration xylo, incision fusiforme verticale, exerese de la lésion, fermeture en 2plans (monocryl 4.0 + SID monocryl 4.0)

Patient:KIM Mom
Opérateur : Ambroise
IBODE : Diakité
Diagnostic : Lipome face dorsal 3ème doigt main gauche
Sous AL
CRO : infiltration xylo, incision horizontale, exérèse de la lésion,lavage, fermeture fil a peau 4.0

Patient: CHEA CHIYEAN
Diagnostic: Cicatrice chéloide du décolleté
Sous AL
Opérateurs: Diakité
Infiltration xylocaine. Incision intrachéloidienne. Exérèse. Hémostase. Fermeture en 2 plans avec points séparés pour la peau au Flexo 5-0
Injection de Corticoïdes retard
Pansement Jelonet

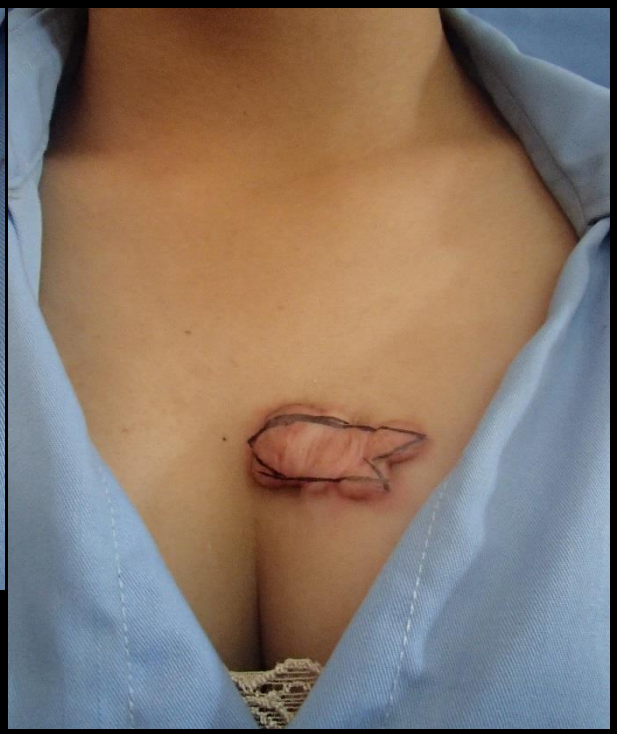

Patient : CHEA Peng
Opérateur : Ambroise
IBODE : Diakité
Diagnostic : Lipome face externe coude droit + KS coude gauche
Sous AL
CRO : infiltration xylo, incision fusiforme verticale, exérèse des lésions (à Dte : aspect de lipome, à gche aspect de KS), fermeture en 2plans (monocryl 4.0 + SID monocryl 4.0)
Pansement compressif 48h

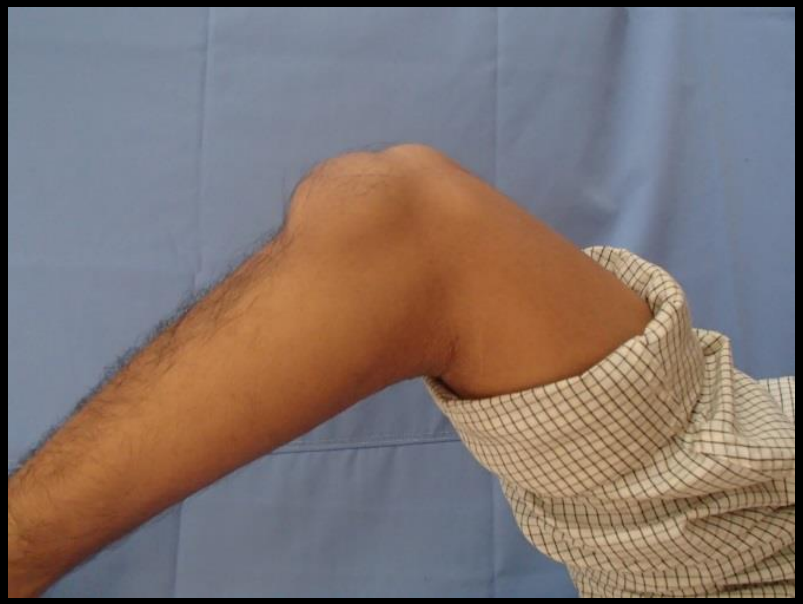

Patient: CHHUN HUNG
Diagnostic: Kyste sébacé du dos
Sous AL
Opérateurs: Diakité
Infiltration xylocaine. Incision fusiforme. Exérèse du kyste sébacé. Hémostase. Fermeture en 2 plans avec SID pour la peau au Monocryl 4-0
Stéristrips, Pansement compressif

Patient : SUN Mai
Opérateur : Ambroise
IBODE : Moreau
Diagnostic : KS angle mandibulaire droit
Sous AL
CRO : infiltration xylo, incision fusiforme, exérèse de la lésion, fermeture en 2plans (monocryl 4.0 + SID monocryl 5.0), stéristrips

Patient : YOEUN Sokchan
Opérateur : Ambroise
IBODE : Moreau
Diagnostic : Kyste sébacé lobe oreille droite
Sous AL
CRO : infiltration xylo, incision fusiforme, exérèse de la lésion, fermeture en 2plans (monocryl 4.0 + points séparés fil à peau 5.0), Vaseline

Patient : KHUN Khoen
Opérateur : Ambroise
IBODE : Moreau
Diagnostic : Lipome frontal
Sous AL
CRO : infiltration xylo, incision dans les rides du front, dissection ss musculaire, exérèse de la lésion, fermeture en 2plans (monocryl 4.0 + SID monocryl 4.0), Pasnsemnt compressif 48h

Patient : KAN Sreymom, 40 ans F
Opérateur : Ambroise
IBODE : Diakite
Diagnostic : Lipome face dorsale P1 3ème doigt main gauche
Sous AL
CRO :infiltration xylo, incision horizontale, exérèse de la lésion, lavage, fermeture fil a peau 4.0, pansement gras

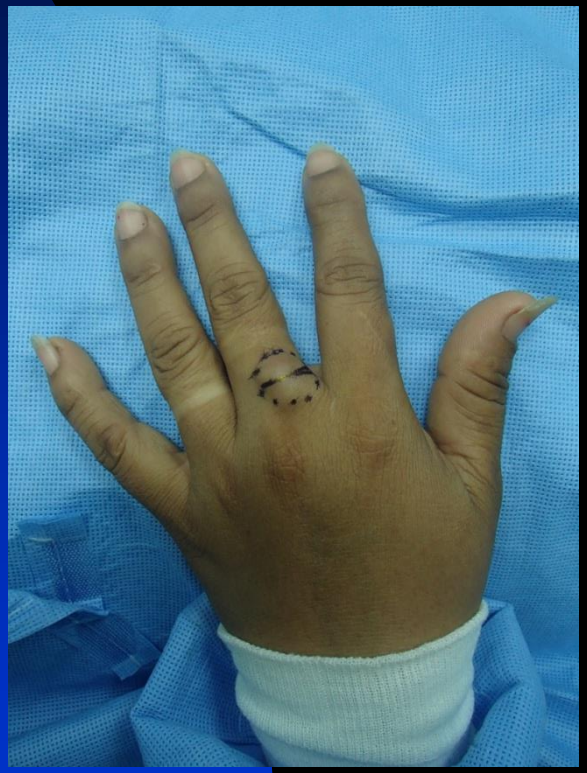

Patient: VENG Khuon M
Opérateur : Ambroise
IBODE :
Diagnostic : Kyste sébacé nuque
Sous AL
CRO : infiltration xylo, incision fusiforme, dissection sous cutané, éxérèse de la lésion, hémostase
Fermeture en 2 plans (monocryl 4.0 + SID monocryl 4.0), stéristrips

Patient: HEAR Sonhieng 12 ans M
Opérateur : Ambroise
IBODE : Moreau
Diagnostic : ganglion retro auriculaire droit
Sous AL
CRO : infiltration xylo, incision fusiforme, dissection sous cutané, exérèse de la lésion, hémostase
Fermeture en 2 plans (monocryl 4.0 + SID monocryl 4.0), stéristrips